Röntgen-Skript für die MPA

Digitales Röntgen von Thorax und Extremitäten

Skript zum Ordner «Lernen in der Arztpraxis»

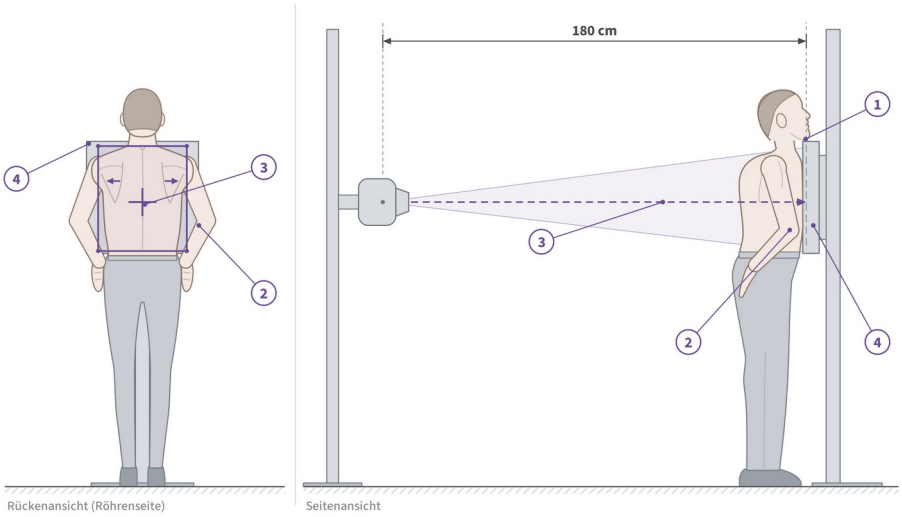

Dr. med. Emil Schalch

Stand 26. November 2026

Alle Abbildungen: Zeichnungen im Stil des Ausbildungsordners «Lernen in der Arztpraxis». Röntgenbilder sind schematische Zeichnungen, keine Patientenbilder.

© 2026 Emil Schalch · Alle Rechte vorbehalten · Download: organisierte-verantwortung.ch

Impressum

Röntgen-Skript für die MPA – Digitales Röntgen von Thorax und Extremitäten

Stand 26. November 2026 · Version 1.3

Skript zum Ordner «Lernen in der Arztpraxis» · frei zum Download

Autor Dr. med. Emil Schalch

Verlag Edition Organisierte Verantwortung, Inhaber Dr. med. Emil Schalch, 6315 Oberägeri, Schweiz

© 2026 Emil Schalch. Alle Rechte vorbehalten. Das Skript steht kostenlos zum Herunterladen bereit; lesen und für den eigenen Gebrauch ausdrucken ist frei.

Vervielfältigen für Dritte, Weitergeben, Verkaufen, Verändern und Übernehmen in Kursunterlagen nur mit schriftlicher Zustimmung des Verlags. Gesetzlich erlaubte Nutzungen (Art. 19 URG) bleiben vorbehalten.

Gültiger Stand und Änderungen: www.organisierte-verantwortung.ch · Fehlermeldungen: kontakt@organisierte-verantwortung.ch

Das Skript ersetzt weder die ärztliche Anordnung noch die Weisungen des Lehrbetriebs. Stand der Inhalte: November 2026. Dieses Werk ist ein Lehrmittel. Massgebend sind das geltende Recht, die amtlichen Vorgaben und die Regeln der eigenen Praxis. Fälle, Personen und Praxen in den Beispielen sind erfunden. Hinweise auf Fehler nimmt der Verlag gern entgegen; Korrekturen stehen unter organisierte-verantwortung.ch. Im Betrieb gilt die visierte Arbeitsanweisung deiner Praxis; Vorlagen dazu im «SOP-Handbuch für die Grundversorgerpraxis»: SOP-311, BA-311.1, AA-311.1.1. Reihe «Organisierte Verantwortung»: Ordner «Lernen in der Arztpraxis» (Lernende MPA und Berufsbildnerinnen) mit elf Vertiefungsskripten · Arbeitsbuch MPK-K (klinische Richtung) · Lehrbuch MPK-L (praxisleitende Richtung) · «Die Ärztin im Praxisteam» (Ärztinnen und Ärzte) · SOP-Handbuch für die Grundversorgerpraxis (ganzes Team).

 © 2026 Emil Schalch · Alle Rechte vorbehalten · Download: organisierte-verantwortung.ch

Inhalt

Wozu dieses Skript....4
1. Grundlagen: Wie ein Röntgenbild entsteht....6
2. Strahlenschutz: Patient, Begleitperson, du....9
3. Vorbereitung: Auftrag, Patient, Metall....13
4. Technik der digitalen Aufnahme....15
5. Thorax....19
6. Obere Extremität: Finger bis Schulter....22
7. Untere Extremität: Zehe bis Knie....28
8. Bildqualität prüfen – und wann wiederholen?....33
9. Alarmzeichen: Wann sofort handeln....36
10. Mit dem Patienten: Kommunikation und besondere Situationen....38
11. Checkliste für die Kitteltasche und alle Merksätze....40
12. Üben und prüfen....44
13. Glossar....48
Quellen....49

© 2026 Emil Schalch · Alle Rechte vorbehalten · Download: organisierte-verantwortung.ch

Wozu dieses Skript

Du machst in der Praxis Röntgenaufnahmen von Thorax und Extremitäten, und zwar technisch einwandfrei, mit so wenig Strahlung wie möglich. Die Patientin oder der Patient soll sich dabei sicher und gut begleitet fühlen. Ob geröntgt wird und was das Bild zeigt, entscheidet die Ärztin oder der Arzt. Wie gut das Bild wird, liegt bei dir.

Was du nach diesem Skript kannst:

- erklären, wie ein Röntgenbild entsteht und warum es zwei Ebenen braucht
- dich, die Patienten und Begleitpersonen wirksam vor Strahlung schützen
- Patienten richtig vorbereiten: Auftrag, Identität, Schwangerschaft, Metall
- die Aufnahme technisch sauber einstellen: Abstand, Zentralstrahl, Einblendung, Seitenzeichen, Expositions- und Abweichungsindex
- die Standardaufnahmen von Thorax, Hand, Arm, Schulter, Fuss, Sprunggelenk und Knie lagern
- ein Bild nach klaren Kriterien prüfen und wissen, wann du die Ärztin holst
- Alarmzeichen am Patienten und auf dem Bild erkennen

Was nicht dazugehört: die Indikation stellen, Bilder befunden, dem Patienten einen Befund mitteilen. Ebenfalls nicht dazu gehören Aufnahmen, die du als MPA EFZ nicht machen darfst: Schädel, Wirbelsäule, Becken, Hüfte und Abdomen (dafür gibt es eine Weiterbildung), Durchleuchtung, CT und Mammografie.

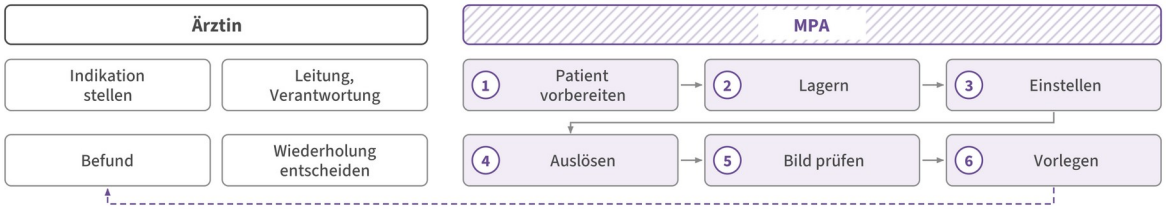

Abb. 0.1 Die Ärztin stellt die Indikation, trägt die Verantwortung, befundet und entscheidet über eine Wiederholung – du bereitest vor, lagerst, stellst ein, löst aus, prüfst das Bild und legst es ihr vor.

Deine Rolle in diesem Skript

Beobachten: Du siehst, hörst, misst und beschreibst, was ist – ohne zu deuten.

Einordnen: Du vergleichst das Beobachtete mit den Grenzen, Regeln und Standards, die die Ärztin für die Praxis festgelegt hat.

Melden und eskalieren: Liegt etwas ausserhalb oder bist du unsicher, meldest du es der Ärztin – sofort, wenn es eilt; im Zweifel eine Stufe höher. Wie du übergibst, steht im Ordner auf Blatt R2-05.

Entscheiden: Indikation, Diagnose, Befund und Therapie entscheidet die Ärztin. Sie ordnet an, was du ausführst (Blatt R2-04).

Freigeben: Ob du eine delegierte ärztliche Tätigkeit selbständig ausführen darfst (Stufe S), entscheidet die Ärztin im Freigabeprotokoll – nicht dieses Skript und nicht dein Können allein. Die Berufsbildnerin trägt die Stufe ein. Für Arbeiten ohne ärztlichen Auftrag am Patienten (Empfang, Telefon, Agenda, Pendenzen) entscheidet sie allein nach Praxisregel.

Dieses Skript hilft dir beim Beobachten und Einordnen. Eine Freigabe gibt es dir nicht. Grundlage: Ordner «Lernen in der Arztpraxis», Blatt 04-01a «Wer entscheidet was: Stufe, Freigabe, Anordnung».

© 2026 Emil Schalch · Alle Rechte vorbehalten · Download: organisierte-verantwortung.ch

So ist das Skript gebaut

- **Einstieg:** Jedes Kapitel beginnt mit einer Szene aus der Praxis und einer Frage, die das Kapitel beantwortet.
- **Merke:** kurze Merksätze und Eselsbrücken für den Kopf; alle zusammen in Kapitel 11.
- **In Kürze:** drei Sätze am Kapitelende, das Wichtigste zum Wiederholen.
- **Selbstcheck:** zum Abhaken: Was sitzt, was liest du nochmals?
- **Weiter:** ein Satz, der ins nächste Kapitel führt.

> Hinweis: Dieses Skript vertieft die Blätter D1-01 bis D6-01 des Ausbildungsordners «Lernen in der Arztpraxis» (Bildgebung: Strahlenschutz D2, Anlage D3, Aufnahmen D4, Bildqualität D5, Ausbildungsnachweis D6-01); geübt wird mit den Übungsblättern Q2-05 (VPA 3.1 Röntgenaufnahmen) und Q2-06 (VPA 3.2 Fachgespräch Bildqualität); die Zuordnung zu den Leistungszielen des Bildungsplans steht auf den Blättern V8-01 bis V8-04. Einstellungen, Abstände und Winkel in diesem Skript sind Richtwerte aus der Standardliteratur. Massgebend sind das Einstellbuch und die Organprogramme eures Geräts. Belichtungswerte (kV, mAs) legt die sachverständige Ärztin oder der sachverständige Arzt fest. Was deine Praxis festlegt, ergänzt die verantwortliche Ärztin oder der verantwortliche Arzt vor dem Einsatz (siehe «So arbeitest du mit Skript, Ordner und Praxisstandard»).

So arbeitest du mit Skript, Ordner und Praxisstandard

- **Skript:** verstehen, begründen, Fehler erkennen und Entscheidungen üben.
- **Ordner «Lernen in der Arztpraxis» (D1-01 bis D6-01):** die Tätigkeit lernen, unter Begleitung ausführen und nachweisen. Verbindlich eingetragen wird nur im Ordner – im Ausbildungsnachweis und im Freigabeprotokoll. Die Beobachtungsliste in Kapitel 12 hilft bei der Beurteilung; sie ersetzt den Nachweis nicht.
- **Praxisstandard:** was deine Praxis festlegt – hier: Einstellbuch, Organprogramme, Aufnahmekatalog, Zielbereich des Abweichungsindex, Regel zu Patientenschutzmitteln, sachverständige Ärztin. Wo das Skript «nach Praxisstandard», «Praxisregel» oder «bei uns» sagt, gilt die Regel deiner Praxis. Widerspricht sie einer Sicherheitsregel dieses Skripts, klärt die Berufsbildnerin das mit der Ärztin, bevor du übst.

Ein Lernauftrag, ein Thema. Du bereitest die ausgewählten Skriptseiten vor, besprichst den Ablauf mit der Berufsbildnerin am Ordnerblatt, führst die Tätigkeit unter Begleitung aus und hältst den Nachweis im Ordner fest.

Was du zuerst lernst

- **Grundwissen – zuerst:** Kapitel 1–9.
- **Vertiefung – wenn das Grundwissen sitzt:** Kapitel 10.
- **Nachschlagen – finden können:** Kapitel 11.

Wie du jedes Kapitel übst und wie lange es dauert, steht in Kapitel 12 «Üben und prüfen».

Für die Berufsbildnerin: Aufwand für die Einführung

Ein Lernauftrag braucht etwa 20 bis 30 Minuten Besprechung. Die erste Einführung des Skripts in der Praxis braucht mehr Zeit und gehört eingeplant: das Skript einmal ganz lesen (etwa zwei bis drei Stunden), die Stellen «nach Praxisstandard» mit der Ärztin klären und schriftlich festhalten (je nach Praxis eine bis zwei Stunden), Gerät, Material und Übungsbeispiele bereitstellen. Danach genügt die Durchsicht, wenn eine neue Fassung erscheint.

© 2026 Emil Schalch · Alle Rechte vorbehalten · Download: organisierte-verantwortung.ch

1. Grundlagen: Wie ein Röntgenbild entsteht

> ***Einstieg*** · *Herr M. ist beim Joggen umgeknickt. Die Ärztin will den Fuss «in zwei Ebenen». Herr M. fragt: «Reicht nicht ein Bild? Das kostet doch nur Strahlung.» Was antwortest du? Hier steht es.*

Röntgenstrahlen sind unsichtbare, energiereiche Strahlen. Sie entstehen in der **Röntgenröhre**, wenn Elektronen auf eine Metallplatte prallen, die **Anode**. Die Stelle, an der sie entstehen, heisst **Fokus**. Die Strahlen verlassen die Röhre als Kegel, durchdringen den Körper und treffen dahinter auf den **Detektor**.

Unterwegs wird der Strahl **geschwächt**, je nach Gewebe verschieden stark:

- **Knochen** und Metall schlucken viel Strahlung. Hinter ihnen kommt wenig an, deshalb erscheinen sie **hell bis weiss**.
- **Luft** (Lunge, Darmgas) lässt fast alles durch. Dort kommt viel an, und das Bild wird **dunkel bis schwarz**.
- **Weichteile** (Muskeln, Organe, Blut) liegen dazwischen und erscheinen **grau**, Fett etwas dunkler als Muskel.

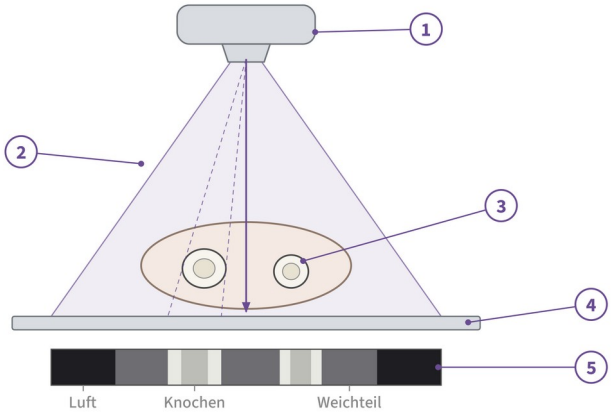

Abb. 1.1 Der Strahl geht von der Röhre durch den Körper zum Detektor: Knochen schwächt ihn stark und wird hell, Weichteil grau, Luft bleibt schwarz.

1 Röhre mit Fokus · **2 Strahl** (Strahlenkegel, Zentralstrahl) · **3 Knochen** (Speiche, Elle im Querschnitt) · **4 Detektor** · **5 Bild**: Knochen hell, Luft schwarz

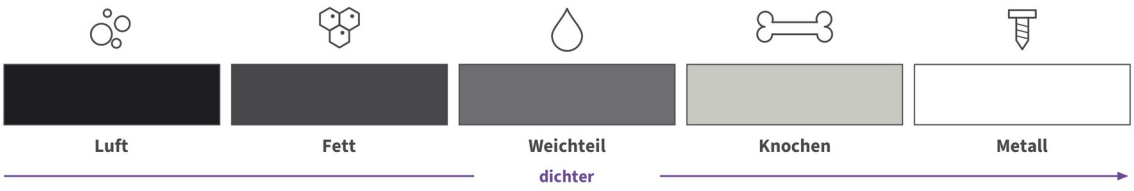

Abb. 1.3 Je dichter ein Gewebe, desto heller erscheint es im Röntgenbild: Luft schwarz, Fett dunkelgrau, Weichteil grau, Knochen hell, Metall weiss.

> **Merke** · Weiss ist dicht, schwarz ist Luft.

Digital statt Film. Früher landete das Bild auf einem Film. Heute fängt ein **Detektor** die Strahlung auf und liefert das Bild sofort an den Computer. Das ist entweder ein Flachdetektor im Stativ oder Tisch oder eine Speicherfolie in einer Kassette, die ein Lesegerät ausliest. Das hat Vorteile: Das Bild ist nach Sekunden da, es lässt sich heller, dunkler und grösser stellen, und es geht direkt ins Bildarchiv. Der Nachteil ist heimtückisch, und du lernst ihn in Kapitel 4 kennen: Ein digitales Bild sieht auch dann schön aus, wenn viel zu viel Strahlung verwendet wurde.

© 2026 Emil Schalch · Alle Rechte vorbehalten · Download: organisierte-verantwortung.ch

Ein Bild ist kein Bild. Ein Röntgenbild ist ein Schattenbild: Alles, was hintereinander liegt, wird übereinander abgebildet. Ein Bruch, der genau in Strahlrichtung verläuft, kann auf einem Bild unsichtbar sein. Auch ob ein Fragment nach vorn oder nach hinten verschoben ist, sieht man nur von der Seite. Darum macht man fast immer **zwei Aufnahmen im rechten Winkel** zueinander, die zwei **Ebenen**. Typisch ist eine Aufnahme von vorn oder hinten und eine seitliche.

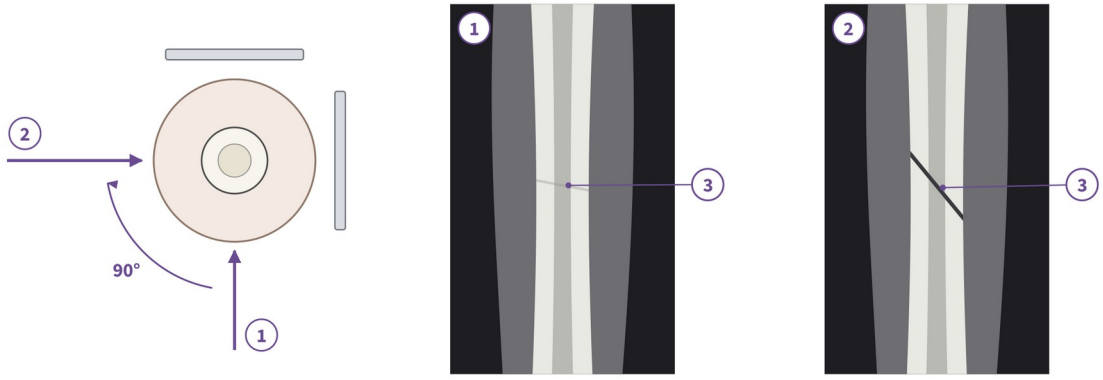

Abb. 1.2 Ein schräger Bruch kann in einer Ebene fast unsichtbar sein und zeigt sich erst in der zweiten, um 90° gedrehten Aufnahme – darum immer zwei Ebenen.
1 Ansicht 1 von vorn: Bruch kaum sichtbar · **2 Ansicht 2** seitlich (90° gedreht): Bruch klar · **3 Bruchlinie**

> **Merke** · Ein Bild ist kein Bild – zwei Ebenen.

Richtungen benennen. Die Bezeichnung einer Aufnahme verrät, woher der Strahl kommt und wohin er geht:

Kürzel	Bedeutung	Beispiel
p.a. (posterior-anterior)	von hinten nach vorn, Brust am Detektor	Thorax p.a.
a.p. (anterior-posterior)	von vorn nach hinten, Rücken am Detektor	Schulter a.p., Knie a.p.
dv (dorsovolar)	vom Handrücken zur Handfläche, Hand flach auf dem Detektor	Hand dv
vd (volodorsal)	von der Handfläche zum Handrücken	Daumen vd
dp (dorsoplantar)	vom Fussrücken zur Fusssohle, Sohle auf dem Detektor	Fuss dp
seitlich (lat)	von der Seite	Thorax seitlich, Knie seitlich
axial	entlang der Längsachse eines Knochens	Calcaneus axial, Patella axial

Was du als MPA röntgen darfst. Die Strahlenschutzgesetzgebung des Bundes erlaubt dir als MPA EFZ Aufnahmen des **Thorax** und des **Extremitätenskeletts** sowie die **Konstanzprüfung** des Geräts, und das immer unter der verantwortlichen Leitung einer sachverständigen Ärztin oder eines sachverständigen Arztes. Welche Aufnahmen genau dazugehören, legt der Aufnahmekatalog der FMH fest; alle stehen in den Kapiteln 5 bis 7. Für Schädel, Wirbelsäule, Becken, Hüfte und Abdomen braucht es die Weiterbildung «Erweiterte konventionelle Aufnahmetechniken».

© 2026 Emil Schalch · Alle Rechte vorbehalten · Download: organisierte-verantwortung.ch

In Kürze

1. Röntgenstrahlen werden im Körper unterschiedlich geschwächt: Knochen erscheint hell, Luft dunkel.
2. Ein Röntgenbild ist ein Schattenbild; deshalb braucht es zwei Ebenen.
3. Die MPA EFZ röntgt Thorax und Extremitäten, unter ärztlicher Leitung.

Selbstcheck · Du kannst …

- ☐ erklären, warum Knochen weiss und Lunge schwarz erscheinen
- ☐ Herrn M. in zwei Sätzen erklären, warum es zwei Bilder braucht
- ☐ p.a., a.p., dv und dp richtig deuten
- ☐ aufzählen, welche Aufnahmen du als MPA EFZ machen darfst und welche nicht

Weiter → Strahlen sind nützlich, aber nicht harmlos. Wie du alle Beteiligten schützt, zeigt Kapitel 2.

© 2026 Emil Schalch · Alle Rechte vorbehalten · Download: organisierte-verantwortung.ch

2. Strahlenschutz: Patient, Begleitperson, du

> ***Einstieg*** · *Eine Mutter hält ihren zappelnden Sohn für ein Handgelenkbild fest. Sie fragt: «Und was ist mit mir? Und braucht er nicht so eine Bleidecke?» Du sollst beide Fragen richtig beantworten können. Seit 2024 lautet eine der Antworten anders als früher.*

Röntgenstrahlung kann Zellen schädigen. Bei den kleinen Dosen der Praxis ist das Risiko pro Bild sehr gering. Es summiert sich aber über viele Aufnahmen und über ein ganzes Berufsleben. Kinder sind empfindlicher als Erwachsene. Darum gelten drei Grundsätze:

1. **Rechtfertigung**: Es wird nur geröntgt, wenn das Bild der Patientin oder dem Patienten nützt. Das entscheidet die Ärztin.
2. **Optimierung**: so viel Strahlung wie nötig, so wenig wie möglich. Hier bist du gefragt, mit guter Lagerung, enger Einblendung und ohne unnötige Wiederholungen.
3. **Dosisbegrenzung**: Für beruflich strahlenexponierte Personen, also auch für dich, gelten Grenzwerte.

Zur Grössenordnung: Eine Thoraxaufnahme entspricht etwa der natürlichen Strahlung, die du in der Schweiz in wenigen Tagen ohnehin abbekommst. Eine Extremitätenaufnahme liegt noch tiefer. Das darfst du Patienten so sagen. Ein Freipass ist es nicht.

Die drei A des Strahlenschutzes

- **Abstand**: Die Strahlung nimmt mit dem Quadrat des Abstands ab. Bei doppeltem Abstand ist es nur noch ein Viertel, bei dreifachem ein Neuntel. Abstand ist der billigste und wirksamste Schutz.
- **Aufenthaltsdauer**: Je kürzer du dich im Strahlenfeld aufhältst, desto weniger Dosis bekommst du. Am besten bist du gar nicht im Raum.
- **Abschirmung**: Schutzwand, Bleiglasfenster und Bleischürze halten Strahlung zurück.

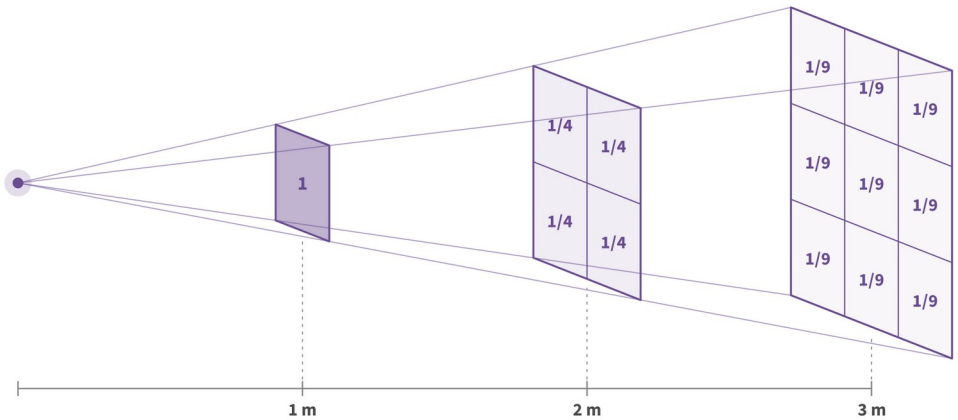

Abb. 2.1 Bei doppeltem Abstand verteilt sich die Strahlung auf die vierfache Fläche – jedes Feld erhält nur noch ein Viertel, bei dreifachem Abstand ein Neuntel.

> **Merke** · Doppelter Abstand – ein Viertel Dosis.

Woher die Strahlung kommt, die dich trifft. Der Nutzstrahl ist eng eingeblendet und zielt auf den Detektor. Was dich trifft, ist vor allem **Streustrahlung**, und die entsteht **im Patienten** und geht von dort in alle Richtungen. Daraus folgt:

- Während der Aufnahme bist du **hinter der Schutzwand** am Bedienplatz und siehst den Patienten durch das Fenster.

© 2026 Emil Schalch · Alle Rechte vorbehalten · Download: organisierte-verantwortung.ch

- Die **Tür ist zu**, die **Warnlampe** leuchtet. Ausser dem Patienten ist niemand im Raum, ausser es geht nicht anders.
- Eine enge **Einblendung** verkleinert das bestrahlte Volumen und damit auch die Streustrahlung.

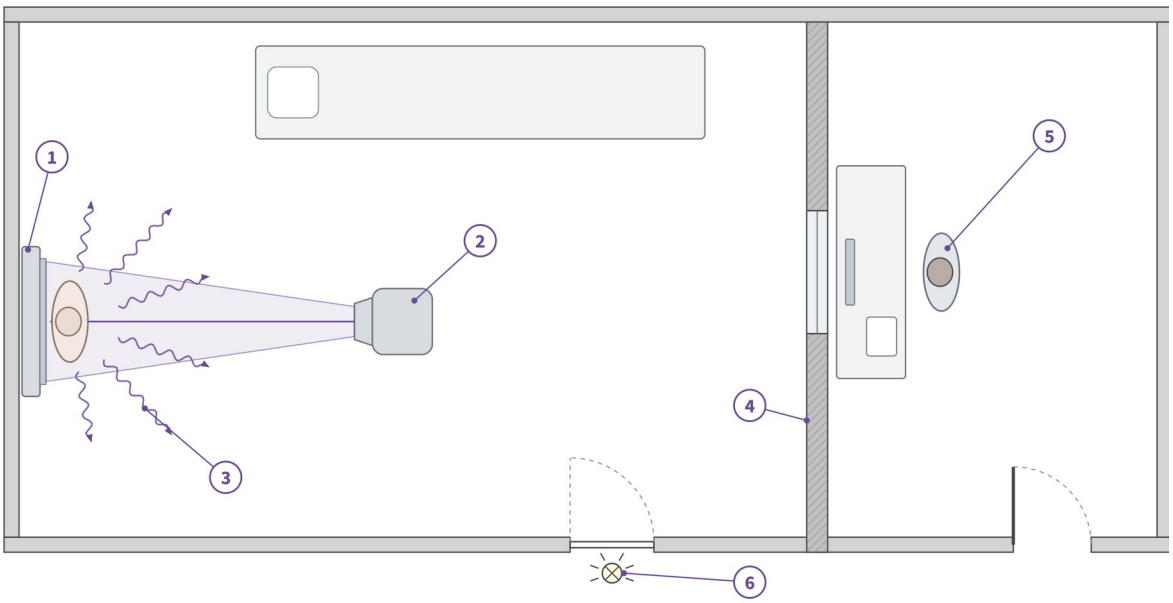

Abb. 2.2 Streustrahlung entsteht vor allem im Patienten und geht in alle Richtungen – darum löst du hinter der Schutzwand aus, mit geschlossener Tür und leuchtender Warnlampe.

1 Thoraxstativ mit Detektor · **2 Röhre**, Strahl auf das Stativ · **3 Streustrahlung** vom Patienten in alle Richtungen · **4 Schutzwand** mit Fenster · **5 Bedienplatz**: MPA hinter der Wand · **6 Tür zu**, Warnlampe darüber

Patientenschutzmittel: heute meist nicht mehr. Früher bekamen Patienten bei fast jeder Aufnahme einen Bleischurz oder einen Gonadenschutz. Fachgesellschaften und Behörden in Europa empfehlen heute, bei konventionellen Röntgenaufnahmen **grundsätzlich darauf zu verzichten**, wenn Rechtfertigung, Optimierung und Einblendung stimmen. Diese Empfehlung von HERCA (2024) haben das FMH-MPA-Kompetenzzentrum und das SIWF übernommen. Die Gründe:

- Die Strahlung im Körper entsteht vor allem als Streustrahlung **innen**. Eine Schürze aussen hält davon kaum etwas ab. Die Einsparung liegt meist **unter einem Prozent**.
- Ein verrutschter Schutz kann **wichtige Stellen verdecken** oder über die Belichtungsautomatik **die Dosis erhöhen**. Dann muss man wiederholen.
- Richtige Einstellung, gute Lagerung und enge Einblendung sparen **bis zur Hälfte** der Dosis. Hier liegt der echte Schutz.

Fragt eine Patientin nach einer Bleischürze, erklärst du ruhig, warum heute meist darauf verzichtet wird. Besteht sie darauf, fragst du die Ärztin. Euer Praxisstandard gilt.

Begleitpersonen und Personal tragen weiterhin Schutz. Muss jemand ein Kind oder einen unruhigen Patienten halten, dann gilt:

- Wenn möglich hält eine **Begleitperson**, nicht du. Sie trägt eine **Bleischürze** (bei Bedarf auch Schilddrüsenschutz) und steht so weit weg wie möglich, ihre Hände ausserhalb des Nutzstrahls.
- **Schwangere** halten nie.
- Bleibt Personal im Raum, trägt es Schürze und Dosimeter. Das ist die Ausnahme.

© 2026 Emil Schalch · Alle Rechte vorbehalten · Download: organisierte-verantwortung.ch

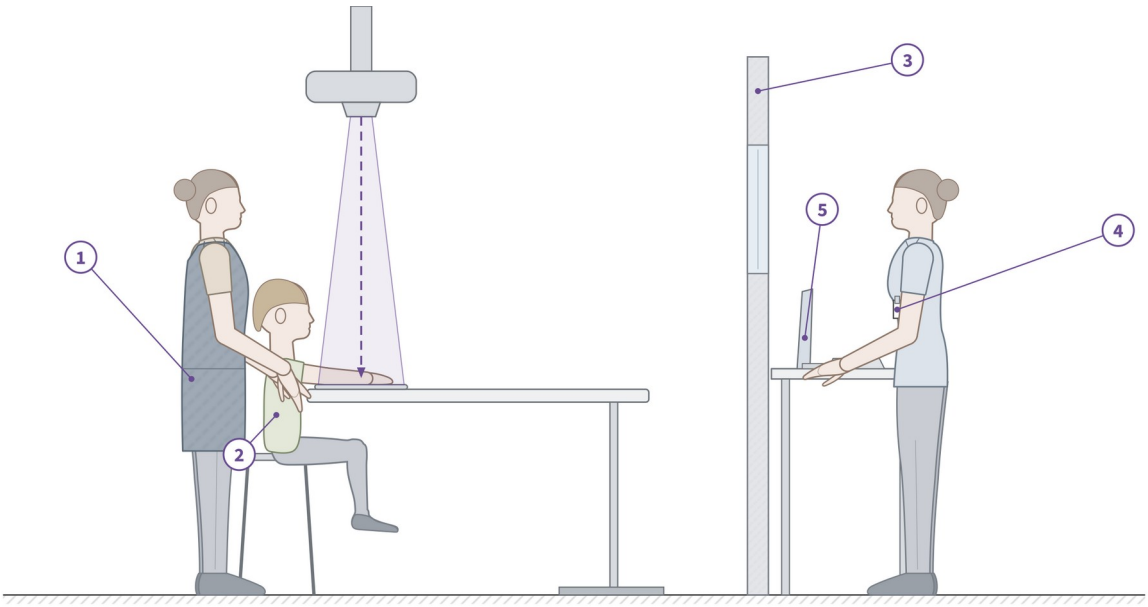

Abb. 2.3 Bleibt eine Begleitperson im Raum, trägt sie eine Schürze und hält das Kind ausserhalb des Strahlenfeldes; das Kind selbst braucht keine Schürze, die MPA steht hinter der Schutzwand.

1 Begleitperson mit Bleischürze · **2 Kind** ohne Schürze · **3 Schutzwand** mit Fenster · **4 Dosimeter** am Rumpf · **5 Bedienplatz** hinter der Schutzwand

Dein Dosimeter. Als MPA, die röntgt (auch in der Ausbildung), giltst du als **beruflich strahlenexponiert**. Du trägst ein **persönliches Dosimeter**:

- am **Rumpf** (Brust- oder Bauchhöhe); trägst du eine Bleischürze, dann **unter der Schürze**
- **nur deines**: nie ausleihen, nie liegen lassen, nie im Röntgenraum aufbewahren
- es wird regelmässig, meist monatlich, ausgewertet; die Praxis bewahrt die Resultate auf

Die Jahresgrenzwerte für beruflich strahlenexponierte Personen liegen bei 20 mSv (Erwachsene) und 6 mSv (Lernende von 16 bis 18 Jahren). Jugendliche unter 16 Jahren gelten nicht als beruflich strahlenexponiert: Sie lösen keine Aufnahme aus und verlassen den Raum. Bei korrekter Arbeit hinter der Schutzwand liegen deine Werte weit darunter, meist unter der Nachweisgrenze. Ein auffälliger Wert ist ein Hinweis, dass am Ablauf etwas nicht stimmt. Sprich ihn an.

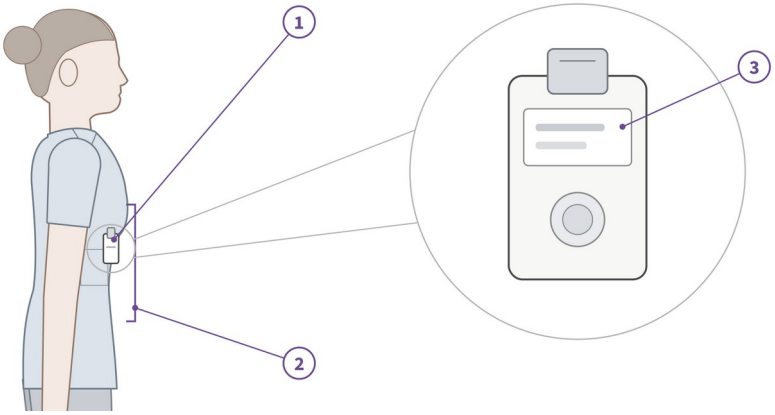

Abb. 2.4 Das persönliche Dosimeter trägst du am Rumpf, z. B. an der Brusttasche, mit Bleischürze darunter; es gehört nur dir und wird nicht ausgeliehen.

1 Dosimeter an der Brusttasche · **2 Tragebereich**: Rumpf, Brust bis Bauch · **3 Persönlich**: mit Namen, nicht teilen

Aus- und Fortbildung. Dein Strahlenschutzwissen musst du mindestens **alle fünf Jahre** in einer anerkannten Fortbildung auffrischen. Das ist eine gesetzliche Pflicht; plane sie mit der Praxis ein.

© 2026 Emil Schalch · Alle Rechte vorbehalten · Download: organisierte-verantwortung.ch

In Kürze

1. Rechtfertigen tut die Ärztin, optimieren tust du: gute Lagerung, enge Einblendung, keine unnötige Wiederholung.
2. Abstand, kurze Aufenthaltsdauer und Abschirmung schützen dich. Bei der Aufnahme stehst du hinter der Schutzwand.
3. Patienten bekommen heute meist keine Bleischürze mehr. Begleitpersonen, die halten, tragen eine. Dein Dosimeter ist persönlich.

Selbstcheck · Du kannst …

- ☐ die drei Grundsätze Rechtfertigung, Optimierung und Dosisbegrenzung erklären
- ☐ mit dem Abstand-Quadrat-Gesetz rechnen (2 m statt 1 m = ?)
- ☐ einer Patientin erklären, warum sie keine Bleischürze bekommt
- ☐ sagen, wer halten darf, wer nicht, und was die haltende Person trägt
- ☐ dein Dosimeter richtig tragen

Weiter → Strahlenschutz beginnt schon bevor jemand im Röntgenraum steht. Kapitel 3.

© 2026 Emil Schalch · Alle Rechte vorbehalten · Download: organisierte-verantwortung.ch

3. Vorbereitung: Auftrag, Patient, Metall

> ***Einstieg*** · *Das Bild ist perfekt eingestellt, gestochen scharf, mitten auf der Lunge ein weisser Ring. Die Patientin hat den Ehering an die Halskette gehängt, «damit er nicht stört». Zwei Fragen vorher hätten die Wiederholung gespart.*

1. Auftrag prüfen

- Liegt eine ärztliche **Verordnung** vor? Welche Region, welche Seite, welche Aufnahmen?
- Passt die Seite zur Angabe des Patienten? Bei Widerspruch fragst du die Ärztin, bevor du röntgst.
- Gibt es Vorbilder? Ein früheres Bild hilft der Ärztin beim Vergleich und dir bei der Einstellung.

2. Richtiger Patient

- Nach **Name, Vorname und Geburtsdatum** fragen, nicht vorsagen («Sind Sie Herr Meier?» ist keine Kontrolle).
- Den richtigen Patienten im Röntgensystem wählen (Arbeitsliste). Ein Bild beim falschen Patienten ist ein ernster Fehler.

3. Schwangerschaft

Bei allen Frauen im gebärfähigen Alter, etwa von 12 bis 50 Jahren, **fragst** du **vor jeder** Aufnahme nach einer möglichen Schwangerschaft. Die Antwort **dokumentierst** du.

- «Nein, sicher nicht»: Aufnahme wie geplant.
- «Ja» oder «Weiss nicht»: **Nicht röntgen**, zuerst die Ärztin informieren. Sie entscheidet. Eine Hand- oder Fussaufnahme trifft die Gebärmutter kaum, doch die Entscheidung ist ärztlich.

> **Merke** · Erst fragen, dann strahlen.

4. Metall und Störendes entfernen

Alles, was dicht ist und im Strahlenfeld liegt, wird auf dem Bild weiss und kann etwas verdecken:

- **Thorax**: Halsketten, Anhänger, BH mit Bügeln oder Haken, Piercings, Knöpfe, Reissverschlüsse, Haarspangen bei langen Haaren, Pflaster mit Metall, Wärmepflaster, Handy in der Brusttasche
- **Hand und Arm**: Ringe, Uhr, Armbänder
- **Fuss und Bein**: Zehenringe, Fusskettchen, Socken mit Druck, Kleidung mit Nieten
- Kleidung mit dickem Aufdruck oder schwerer Naht ausziehen lassen. Für den Thorax ist ein Untersuchungshemd ohne Metall ideal.

Was sich nicht entfernen lässt, etwa Gips, Schiene, Prothese, Herzschrittmacher oder ein nicht entfernbares Piercing, **lässt du drin** und notierst es für die Ärztin. Einen Gips nimmst du nie selbst ab.

© 2026 Emil Schalch · Alle Rechte vorbehalten · Download: organisierte-verantwortung.ch

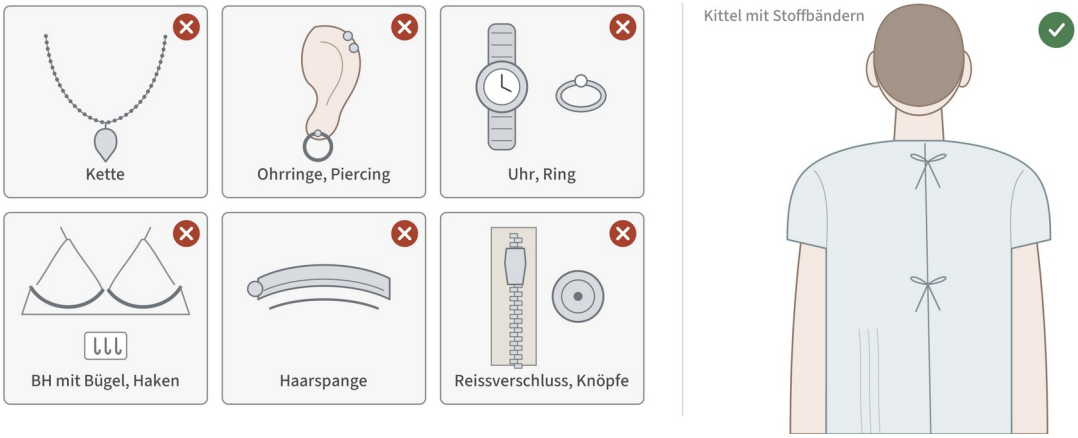

Abb. 3.1 Alles Metall raus: Kette, Ohrringe und Piercings, Uhr und Ring, BH mit Bügel oder Haken, Haarspange, Reissverschlüsse und Knöpfe kommen aus dem Strahlenfeld; ein Kittel mit Stoffbändern ist metallfrei.

> **Merke** · Alles Metall raus – was bleibt, wird notiert.

5. Erklären

Erkläre kurz, was passiert, wie lange es dauert und was du von der Person brauchst: «Ich lagere Ihre Hand, dann gehe ich kurz hinaus. Wenn ich ‹jetzt› sage, bitte nicht bewegen.» Wer weiss, was kommt, hält still.

6. Gerät bereit

- Gerät am Morgen nach Praxisregel geprüft (Konstanzprüfung nach Plan, Ergebnis dokumentiert)
- Raum aufgeräumt, Tisch frisch abgedeckt, Polster, Keile und Sandsäcke griffbereit
- Seitenzeichen R und L vorhanden

In Kürze

1. Verordnung, Seite und Patient prüfen: Name und Geburtsdatum erfragen, nicht vorsagen.
2. Frauen im gebärfähigen Alter nach Schwangerschaft fragen und dokumentieren. Im Zweifel entscheidet die Ärztin.
3. Metall aus dem Strahlenfeld; was bleibt, wird notiert.

Selbstcheck · Du kannst …

- ☐ eine Identitätskontrolle richtig formulieren
- ☐ sagen, was du bei «Ich weiss nicht, ob ich schwanger bin» tust
- ☐ für Thorax, Hand und Fuss je drei Metallquellen aufzählen
- ☐ erklären, warum du einen Gips nie selbst entfernst

Weiter → Der Patient ist bereit, nun stellst du das Gerät ein. Kapitel 4.

© 2026 Emil Schalch · Alle Rechte vorbehalten · Download: organisierte-verantwortung.ch

4. Technik der digitalen Aufnahme

> ***Einstieg*** · *Lena, Lernende im zweiten Jahr, ist stolz: Ihre Hand-Bilder sind immer hell, kontrastreich und rauschfrei. Bis die Ärztin auf eine kleine Zahl am Bildrand zeigt: «Du verdoppelst bei jeder Aufnahme die Dosis.» Wie konnte das niemand sehen? Dieses Kapitel erklärt es.*

Eine gute Aufnahme entsteht aus fünf Bausteinen: **Organprogramm, Geometrie, Einblendung, Seitenzeichen** und **Kontrolle des Abweichungsindex**.

Organprogramm wählen

Das Gerät hat für jede Aufnahme ein **Organprogramm**, zum Beispiel «Hand dv» oder «Thorax p.a.». Darin sind die Belichtungswerte und die Bildverarbeitung gespeichert. Die sachverständige Ärztin legt sie zusammen mit dem Lieferanten fest. Du wählst immer das **passende** Programm. Ein Hand-Programm für den Fuss liefert falsche Dosis und schlechte Bildverarbeitung. Für Kinder gibt es eigene Programme mit weniger Dosis. Werte änderst du nur nach Absprache.

Geometrie: Abstand, Zentralstrahl, Nähe

- **Fokus-Detektor-Abstand (FDA)**: beim Thorax **180 cm**. Ein grosser Abstand bildet das Herz fast in Originalgrösse ab. Bei Extremitäten am Tisch sind es meist **100–115 cm**. Euer Einstellbuch gilt.
- **Zentralstrahl**: Er ist die Mitte des Strahlenkegels und zielt auf die **Mitte der Region**, die abgebildet werden soll, meist auf das Gelenk. Er steht **senkrecht** auf dem Detektor, ausser die Einstellung verlangt eine Kippung (zum Beispiel Fuss dp mit 10° fersenwärts).
- **Nah am Detektor**: Was weit vom Detektor entfernt liegt, wird vergrössert und unscharf abgebildet. Darum liegt die Hand flach auf und die Schulter am Stativ.
- **Parallel zum Detektor**: Ein schräg liegender Knochen wird verkürzt abgebildet. Lagere die Längsachse parallel zum Detektor.

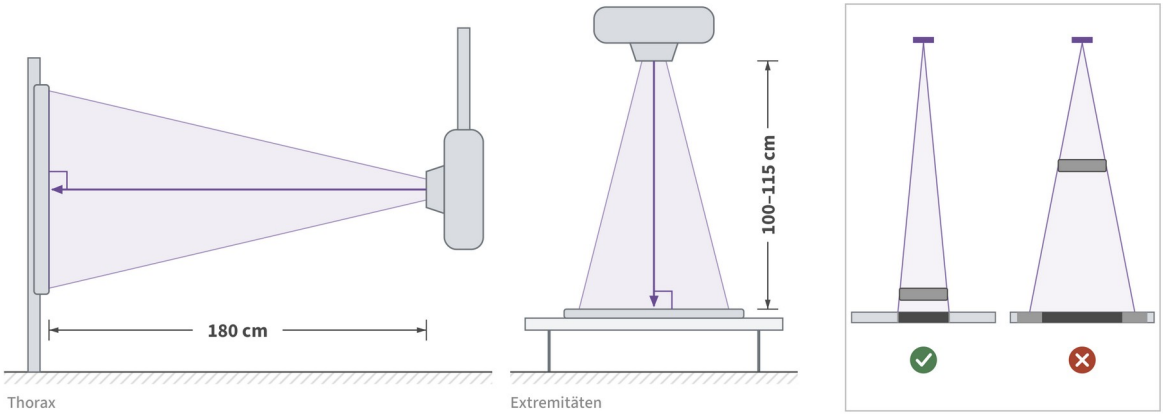

Abb. 4.1 Der Fokus-Detektor-Abstand beträgt beim Thorax 180 cm, bei Extremitäten ca. 100–115 cm; der Zentralstrahl steht senkrecht auf dem Detektor, und das Objekt liegt möglichst nah am Detektor – sonst wird es vergrössert und unscharf.

Einblenden: vier Ränder

Mit der Tiefenblende stellst du das **Lichtvisier** so eng ein, dass nur die gewünschte Region im Feld liegt, plus etwas Weichteil rundherum. Das spart Dosis und Streustrahlung und gibt ein schärferes, kontrastreicheres Bild.

- Auf dem fertigen Bild sind **alle vier Einblendungsränder sichtbar**. Dann weiss die Ärztin: Hier wurde eingeblendet, nichts ist abgeschnitten.

© 2026 Emil Schalch · Alle Rechte vorbehalten · Download: organisierte-verantwortung.ch

- **Nachträglich elektronisch beschneiden ersetzt die Einblendung nicht.** Die Strahlung ist dann schon im Körper. Ein beschnittenes Bild verschleiert ausserdem, wie gross das Feld wirklich war.

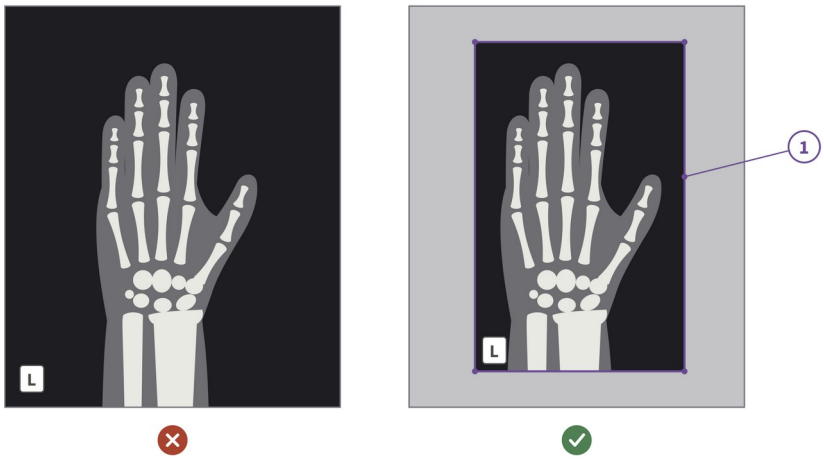

Abb. 4.2 Links ist das Feld grösser als nötig und kein Rand sichtbar (✗); rechts ist eng eingeblendet, alle vier Einblendungsränder sind im Bild (✓): so klein wie möglich, so gross wie nötig.

1 Einblendungsrand – alle vier Ränder sichtbar

> **Merke** · Vier Ränder sichtbar – so eng wie möglich, so weit wie nötig.

Seitenzeichen

Das **Seitenzeichen R oder L** aus Blei legst du **vor der Belichtung** ins Strahlenfeld, auf den Detektor und **nicht auf den Knochen**. Es zeigt die tatsächliche Körperseite des Patienten. Ein elektronisch nachgetragenes Zeichen ist nur ein Notbehelf, und das dokumentierst du. Ein fehlendes oder falsches Seitenzeichen kann zu einer Operation auf der falschen Seite führen.

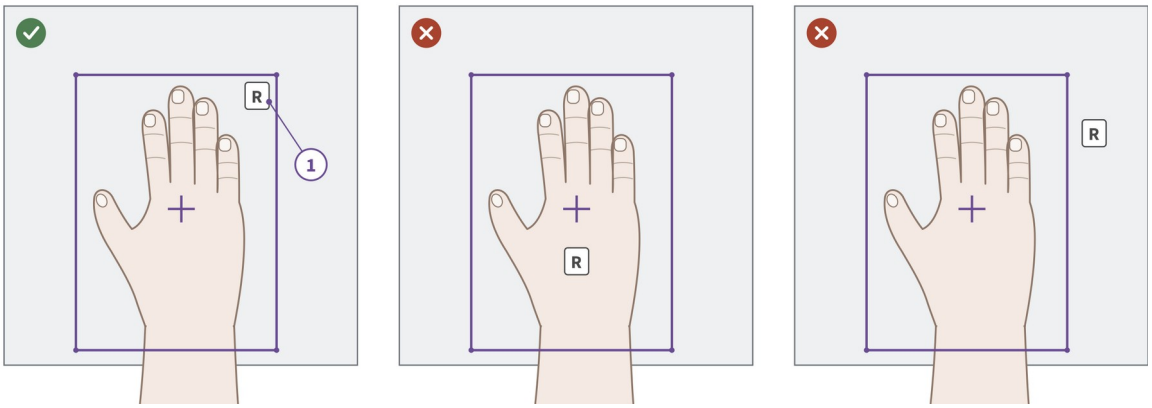

Abb. 4.3 Das Seitenzeichen liegt vor der Belichtung im Feld, aber nicht über dem Knochen (✓); auf dem Knochen verdeckt es Befunde, ausserhalb des Feldes fehlt es im Bild (✗).

1 Seitenzeichen «R» im Feld, neben dem Knochen

> **Merke** · Zeichen rein, bevor's strahlt.

Auslösen

1. Kurz vor dem Auslösen: Lagerung nochmals ansehen, Lichtvisier, Seitenzeichen.
2. Raum verlassen, **Tür zu**, Patient durch das Fenster im Blick.
3. Kommando geben (Kapitel 10), auslösen, ganz durchdrücken, bis das Signal kommt.
4. «Danke, Sie dürfen sich wieder bewegen» – aber erst, wenn das Bild auf dem Monitor geprüft ist.

© 2026 Emil Schalch · Alle Rechte vorbehalten · Download: organisierte-verantwortung.ch

Expositions- und Abweichungsindex: die Zahlen, die niemand sieht

Digitale Systeme gleichen die Helligkeit automatisch aus. Ein Bild mit **zu viel** Dosis sieht deshalb **genauso schön** aus wie ein richtig belichtetes, oft sogar schöner. Wenn bei jeder Aufnahme ein wenig mehr Dosis verwendet wird, steigt die Dosis über Monate unbemerkt an.

Deshalb zeigt das Gerät zu jedem Bild einen **Expositionsindex (EI)** und meist einen **Abweichungsindex (DI)** an. Der DI zeigt, wie weit die Belichtung vom Zielwert des Organprogramms abweicht:

- **um 0** (grüner Bereich): Ziel erreicht
- **deutlich negativ**: zu wenig Dosis, das Bild **rauscht** («Schnee», körnig). Feine Brüche können darin verschwinden.
- **deutlich positiv**: zu viel Belichtung. Das Bild sieht gut aus, der Patient hat aber meist mehr Strahlung bekommen als nötig. Ein DI von +3 bedeutet ungefähr die doppelte Belichtung des Detektors. Die Indizes beschreiben, was am Detektor ankommt – wie viel Dosis der Patient genau bekommen hat, lässt sich daraus nicht direkt ablesen.

Wo genau euer Zielbereich liegt, steht im Praxisstandard. Liegt der Index ausserhalb, suchst du die Ursache (falsches Programm? falsch zentriert? Objekt dick oder dünn?) und meldest es der Ärztin. Eine Häufung ausserhalb des Zielbereichs ist ein Thema für die Qualitätssicherung.

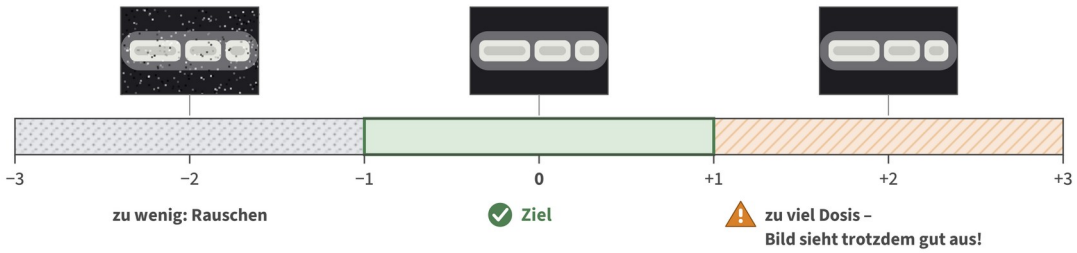

Abb. 4.4 Der Abweichungsindex (DI) sollte im grünen Zielbereich um 0 liegen: darunter rauscht das Bild, darüber war die Belichtung höher als nötig und meist auch die Dosis – obwohl das Bild gut aussieht.

> **Merke** · Schön heisst nicht richtig – schau auf den Index.

Nach der Aufnahme

- Bild auf **Vollständigkeit** und Qualität prüfen (Kapitel 8).
- Richtige **Patientenzuordnung**, Untersuchung und Seite im System prüfen.
- Bild ins **Bildarchiv** senden. Der Strahlenschutz verlangt, dass die Dosisangaben, die das Gerät mitspeichert, beim Bild bleiben.
- Patient begleiten, warten lassen oder entlassen, je nach Anweisung der Ärztin.

In Kürze

1. Richtiges Organprogramm, Zentralstrahl auf die Mitte der Region, Objekt nah und parallel zum Detektor.
2. Eng einblenden, vier Ränder sichtbar, Seitenzeichen vor der Belichtung.
3. Ein schönes digitales Bild kann zu viel Dosis haben. Der Abweichungsindex (DI) verrät es.

Selbstcheck · Du kannst …

- ☐ erklären, warum der Thorax mit 180 cm Abstand geröntgt wird
- ☐ begründen, warum elektronisches Beschneiden keine Einblendung ist

© 2026 Emil Schalch · Alle Rechte vorbehalten · Download: organisierte-verantwortung.ch

- ☐ das Seitenzeichen richtig platzieren
- ☐ sagen, was ein Abweichungsindex von +3 bedeutet und was du dann tust

Weiter → Das wichtigste Bild der Praxis ist der Thorax. Kapitel 5.

© 2026 Emil Schalch · Alle Rechte vorbehalten · Download: organisierte-verantwortung.ch

5. Thorax

> ***Einstieg** · Frau S., 68, hustet seit drei Wochen. Die Ärztin hört rechts unten ein Knistern und will «einen Thorax in zwei Ebenen». Ob man auf dem Bild eine Lungenentzündung sieht oder übersieht, hängt von dir ab: Hat sie tief genug eingeatmet? Steht sie gerade? Ist der Winkel unten rechts drauf?*

Thorax p.a. (stehend)

Die Standardaufnahme ist die **p.a.-Aufnahme im Stehen** bei tiefer Einatmung. Der Strahl kommt von hinten, die Brust liegt am Stativ. So liegt das Herz nah am Detektor und wird kaum vergrössert. Im Stehen sinkt das Zwerchfell tiefer, und Flüssigkeit sammelt sich unten, wo man sie sieht.

1. Oberkörper frei oder Untersuchungshemd ohne Metall, lange Haare hochbinden.
2. Patient **mit der Brust zum Stativ**, Füsse leicht gespreizt, Gewicht auf beiden Beinen.
3. **Kinn heben** und auf die Oberkante des Detektors legen. Der Kopf ist dann nicht im Bild über den Lungenspitzen.
4. **Handrücken auf die Hüften** stützen, **Ellbogen und Schultern nach vorn** zum Stativ drehen. So gleiten die Schulterblätter seitlich aus den Lungenfeldern.
5. Schultern locker **nach unten** hängen lassen, damit die Schlüsselbeine nicht die Lungenspitzen überdecken.
6. Körper **gerade**, nicht verdreht: beide Schultern gleich weit am Stativ.
7. Detektor so hoch, dass die Lungenspitzen mit etwas Rand im Feld liegen.
8. **Zentralstrahl** horizontal, senkrecht auf den Detektor, auf die Körpermitte in Höhe des **6. bis 7. Brustwirbels** (etwa auf Höhe der unteren Schulterblattspitzen). **FDA 180 cm.**
9. Einblenden: oben über den Lungenspitzen, unten unter den **Rippen-Zwerchfell-Winkeln**, seitlich die Rippen mit etwas Weichteil.
10. Seitenzeichen, Raum verlassen, **Atemkommando** und auslösen.

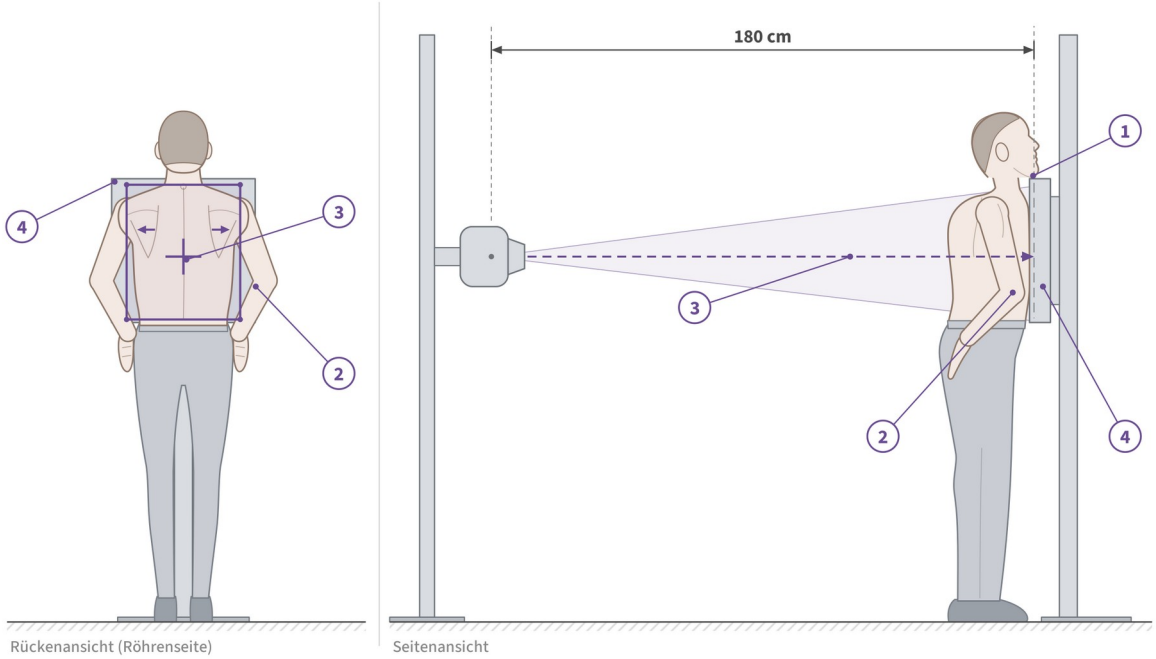

Abb. 5.1 Thorax p.a. im Stehen: Brust am Detektor, Kinn hoch, Schultern und Ellbogen nach vorn, damit die Schulterblätter aus der Lunge drehen – der Strahl kommt von hinten, Fokus-Detektor-Abstand 180 cm.

1 Kinn gehoben auf der Detektoroberkante · **2 Handrücken** an den Hüften, Ellbogen nach vorn · **3 Zentralstrahl** horizontal auf BWK 6/7 · **4 Detektor** am Thoraxstativ

© 2026 Emil Schalch · Alle Rechte vorbehalten · Download: organisierte-verantwortung.ch

Merke · Schultern vor, Kinn hoch, Luft anhalten.

Thorax seitlich

- Die **linke Seite am Stativ**: Das Herz liegt links und wird so nah am Detektor kaum vergrössert. Hat die Ärztin eine andere Seite verordnet, gilt ihre Angabe.
- **Arme über den Kopf**: die Hände fassen die Ellbogen oder einen Haltegriff, damit die Oberarme nicht über der Lunge liegen.
- Körper genau seitlich, nicht nach vorn oder hinten gedreht; Kinn leicht gehoben.
- **Zentralstrahl** senkrecht auf die Thoraxmitte, Höhe 6. bis 7. Brustwirbel, **FDA 180 cm**.
- Einblenden: Lungenspitzen bis Rippen-Zwerchfell-Winkel, vorn das Brustbein, hinten die Wirbelsäule.
- Tiefe Einatmung, Luft anhalten.

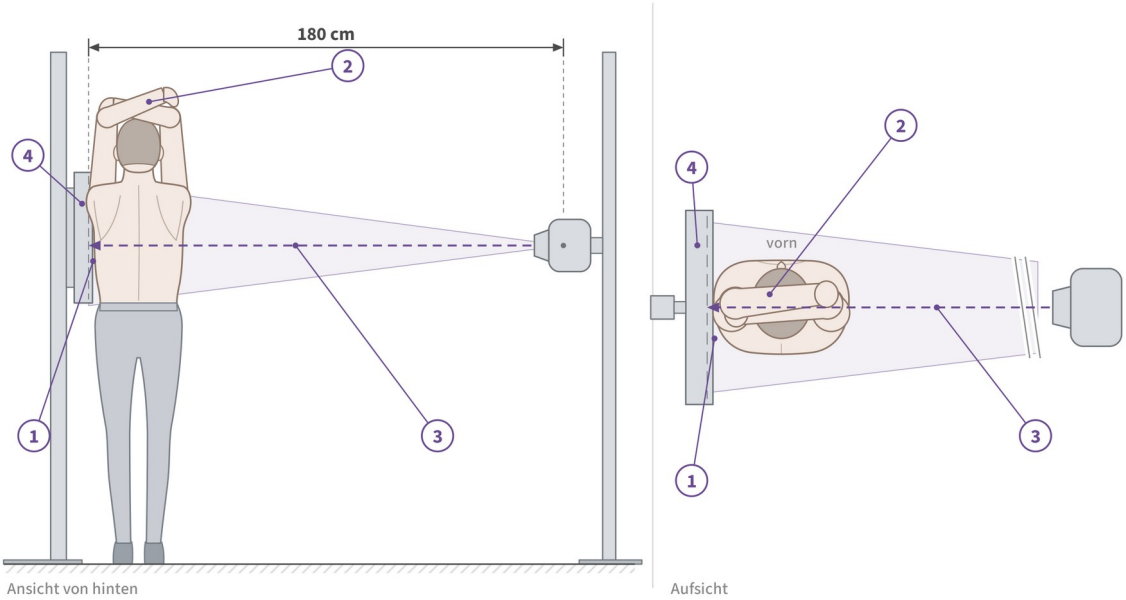

Abb. 5.2 Thorax seitlich: Die linke Seite liegt am Detektor, die Arme sind über dem Kopf, der Strahl kommt horizontal von rechts – Fokus-Detektor-Abstand 180 cm, tiefe Einatmung.

1 Linke Seite liegt am Detektor · **2 Arme über dem Kopf**, Hände fassen Ellbogen · **3 Zentralstrahl** auf Thoraxmitte, Höhe BWK 6/7 · **4 Detektor** am Thoraxstativ

Wenn der Patient nicht stehen kann

Kann jemand nicht sicher stehen, ist eine **sitzende** p.a.-Aufnahme am Stativ möglich, zum Beispiel auf einem Hocker mit der Brust am Stativ. Liegende Aufnahmen und Aufnahmen am Bett sind schwieriger zu beurteilen. Sprich das Vorgehen mit der Ärztin ab und notiere die Abweichung («sitzend»), damit sie das Bild richtig liest.

Rippen und Hemithorax

Bei Verdacht auf einen Rippenbruch verordnet die Ärztin oft zusätzlich Rippenaufnahmen einer Seite (Hemithorax). Die betroffene Seite liegt am Detektor: für die **vorderen** Rippen **p.a.**, für die **hinteren** Rippen **a.p.**. Atemlage und Einblendung nach Einstellbuch.

Das gute Thoraxbild: fünf Kriterien

1. **Vollständig**: beide Lungen von den Spitzen bis zu den **Rippen-Zwerchfell-Winkeln (Recessus)**, seitlich die Rippen.

© 2026 Emil Schalch · Alle Rechte vorbehalten · Download: organisierte-verantwortung.ch

2. **Gut eingeatmet**: Über der rechten Zwerchfellkuppel zählst du mindestens **10 hintere Rippen**.
3. **Nicht verdreht**: Die **Dornfortsätze** der Wirbelsäule stehen **genau in der Mitte zwischen den inneren Enden der Schlüsselbeine**.
4. **Schulterblätter draussen**: Sie liegen ausserhalb der Lungenfelder oder überlagern sie höchstens am Rand.
5. **Scharf und markiert**: Gefässe und Zwerchfell sind scharf (keine Bewegung), das Seitenzeichen ist sichtbar, die vier Einblendungsränder sind sichtbar.

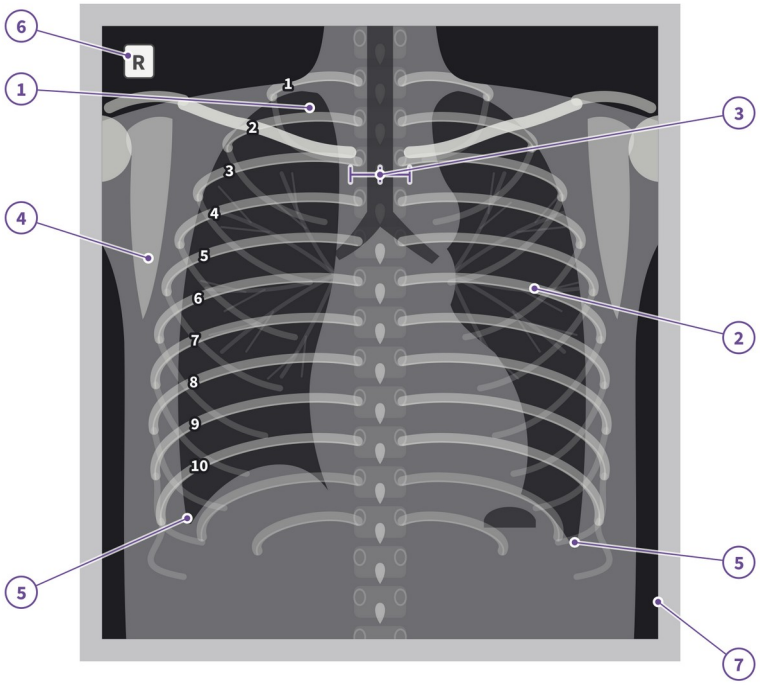

Abb. 5.3 Ein gutes Thoraxbild p.a. zeigt die ganze Lunge von den Spitzen bis zu den Recessus, mindestens 10 hintere Rippen über dem Zwerchfell, keine Rotation, freie Lungenfelder, Seitenzeichen und alle vier Einblendungsränder.

1 Lungenspitzen ganz im Bild · **2 Hintere Rippen**: mindestens 10 über dem Zwerchfell · **3 Dornfortsätze** mittig zwischen den Schlüsselbeinenden · **4 Schulterblätter** ausserhalb der Lungenfelder · **5 Recessus** (Rippen-Zwerchfell-Winkel) beidseits im Bild · **6 Seitenzeichen** im Feld, nicht über Knochen · **7 Einblendungsränder**: alle vier sichtbar

Merke · Zehn Rippen, Dorn in der Mitte, Winkel drauf.

In Kürze

1. Thorax p.a. im Stehen: Brust am Stativ, Kinn hoch, Hände auf die Hüften, Schultern vor, 180 cm, tiefe Einatmung.
2. Seitlich mit der linken Seite am Stativ und den Armen über dem Kopf.
3. Prüfe: 10 hintere Rippen, Dornfortsätze mittig, Recessus abgebildet, Schulterblätter draussen, scharf und markiert.

Selbstcheck · Du kannst …

- ☐ einen Thorax p.a. Schritt für Schritt einstellen und jeden Schritt begründen
- ☐ erklären, warum p.a. und nicht a.p. und warum 180 cm
- ☐ die fünf Qualitätskriterien an einem Bild zeigen
- ☐ an einem Bild prüfen, ob es verdreht ist

Weiter → Von der Lunge zu den Knochen: Arm, Hand und Schulter. Kapitel 6.

© 2026 Emil Schalch · Alle Rechte vorbehalten · Download: organisierte-verantwortung.ch

6. Obere Extremität: Finger bis Schulter

> ***Einstieg*** · *Ein Junge ist auf die ausgestreckte Hand gefallen. Das Handgelenk schmerzt am Daumenballen, im Bild sieht man «nichts». Drei Wochen später zeigt sich ein Kahnbeinbruch, der inzwischen schlecht heilt. Hätte eine bessere Aufnahme ihn früher gezeigt? Oft ja, mit der richtigen Einstellung.*

Allgemeine Regeln für Arm und Hand

- Der Patient **sitzt seitlich am Tisch**, der Arm liegt bequem auf, die Schulter möglichst auf Tischhöhe. So liegen Ober- und Unterarm in einer Ebene.
- Region **flach und nah** auf den Detektor, Längsachse **parallel** zum Bildrand.
- Gelenk in die **Mitte** des Feldes; Zentralstrahl senkrecht auf das Gelenk.
- **Zwei Ebenen**, bei Händen und Fingern oft dv und schräg oder seitlich nach Katalog.
- Bei Bildern von **langen Knochen** (Unterarm, Oberarm) sind **beide angrenzenden Gelenke** im Bild: Eine Verletzung am einen Ende geht oft mit einer zweiten am anderen Ende einher.
- Mit Polstern, Keilen und Sandsäcken lagern, damit der Patient bequem und ruhig liegt. Nichts erzwingen.

> **Merke** · Lange Knochen: beide Gelenke im Bild.

Die folgende Übersicht fasst die Katalogaufnahmen zusammen. Einzelheiten stehen in eurem Einstellbuch.

Finger und Daumen

Aufnahme	Lagerung	Zentralstrahl
Finger dv	Hand flach, Handfläche unten, Finger leicht gespreizt	auf das Mittelgelenk des Fingers
Finger 2–3 seitlich	Daumenseite am Detektor, betroffener Finger gestreckt, übrige gebeugt	auf das Mittelgelenk
Finger 4–5 seitlich	Kleinfingerseite am Detektor, betroffener Finger gestreckt, übrige gebeugt	auf das Mittelgelenk
Daumen vd	Hand stark nach innen gedreht, Daumennagel liegt auf	auf das Daumengrundgelenk
Daumen seitlich	Hand flach, Daumen liegt seitlich auf	auf das Daumengrundgelenk

© 2026 Emil Schalch · Alle Rechte vorbehalten · Download: organisierte-verantwortung.ch

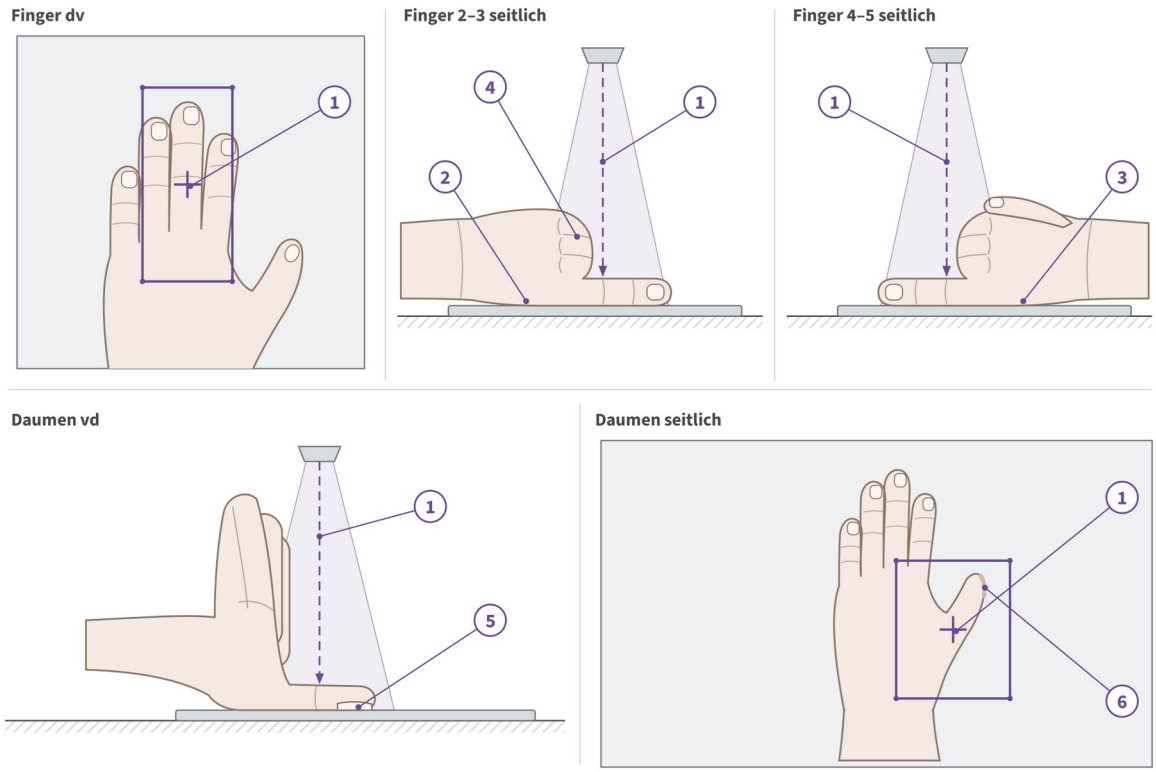

Abb. 6.2 Finger dv mit Zentralstrahl auf das Mittelgelenk; bei seitlichen Fingeraufnahmen liegt der betroffene Finger gestreckt am Detektor (2–3 radial, 4–5 ulnar), die übrigen Finger sind zur Faust gebeugt; beim Daumen vd liegt der Nagel auf dem Detektor.

1 Zentralstrahl (Finger: auf das Mittelgelenk) · **2 Daumenseite** (radial) am Detektor · **3 Kleinfingerseite** (ulnar) am Detektor · **4** Übrige Finger zur **Faust** · **5 Daumennagel** liegt auf dem Detektor · **6** Daumen liegt **seitlich** auf

Hand und Handgelenk

Aufnahme	Lagerung	Zentralstrahl
Hand dv	Handfläche flach auf, Finger leicht gespreizt	auf das Köpfchen des 3. Mittelhandknochens
Hand schräg	Daumenseite ca. 45° angehoben, Fingerspitzen auf Stufenkeil	wie dv
Handgelenk dv	Handfläche unten, lockere Faust (Handgelenk liegt so flach auf)	Mitte Handwurzel
Handgelenk seitlich	Kleinfingerseite am Detektor, Daumen oben, Ellbogen 90° gebeugt; Speiche und Elle decken sich	Mitte Handwurzel
Scaphoid dv (Kahnbein)	lockere Faust, Hand im Handgelenk ellenwärts abgewinkelt (Ulnarabduktion). Das Kahnbein streckt sich und wird ganz sichtbar.	auf das Kahnbein (Tabatière)

Der **Scaphoidstatus** ist eine Serie von Kahnbeinaufnahmen in mehreren Stellungen nach Hausstandard. Prüfungsrelevant ist die dv-Aufnahme mit Ulnarabduktion.

© 2026 Emil Schalch · Alle Rechte vorbehalten · Download: organisierte-verantwortung.ch

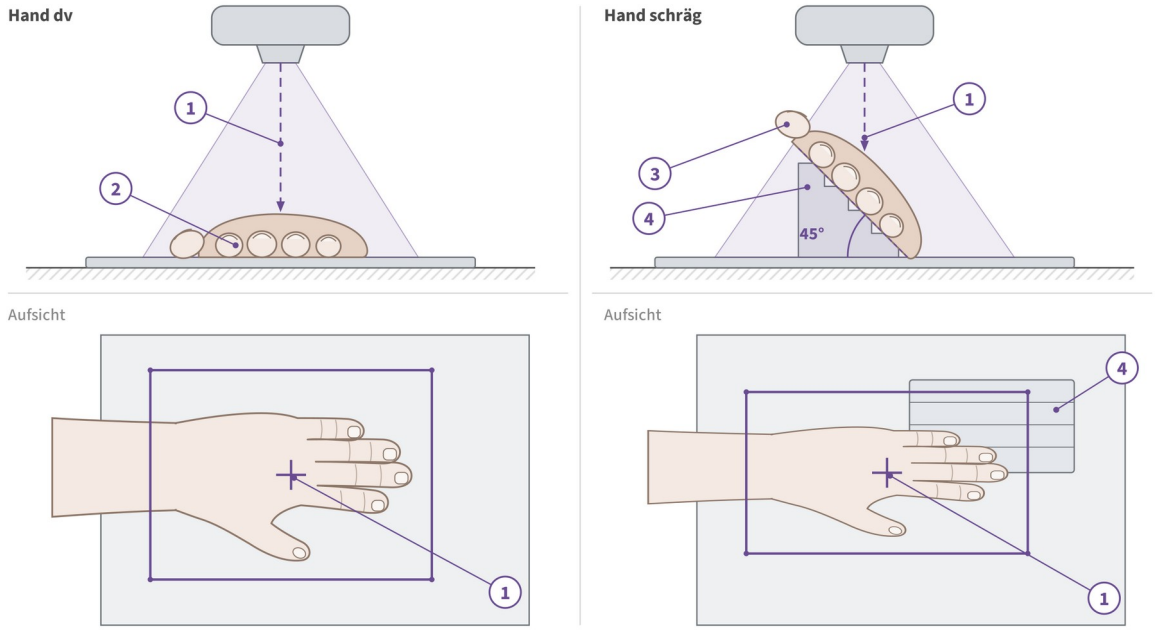

Abb. 6.1 Hand dv: Handfläche flach, Finger leicht gespreizt; Hand schräg: Daumenseite um etwa 45° angehoben, Fingerspitzen auf dem Stufenkeil – der Zentralstrahl trifft beide Male das Köpfchen des 3. Mittelhandknochens.

1 Zentralstrahl auf Köpfchen Mittelhandknochen 3 · **2 Handfläche** flach auf dem Detektor · **3 Daumenseite** ca. 45° angehoben · **4 Stufenkeil** unter den Fingerspitzen

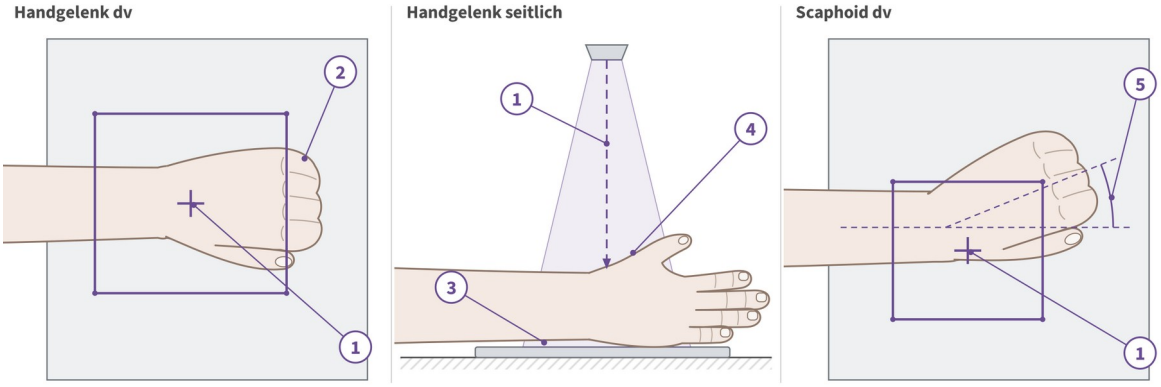

Abb. 6.3 Handgelenk dv mit leichter Faust und Zentralstrahl auf die Handwurzelmitte; seitlich steht die Hand auf der Kleinfingerseite, Daumen oben; beim Scaphoid dv ist die Faust ellenwärts abgewinkelt und der Zentralstrahl zielt auf das Kahnbein in der Tabatière.

1 Zentralstrahl (Handwurzel bzw. Kahnbein/Tabatière) · **2** Hand **leicht zur Faust** · **3 Kleinfingerseite** am Detektor · **4 Daumen** oben · **5** Hand **ellenwärts** abgewinkelt

> **Merke** · Daumenballen weh nach Sturz? An das Kahnbein denken – und es der Ärztin sagen.

Unterarm und Ellbogen

Aufnahme	Lagerung	Zentralstrahl
Unterarm dv und seitlich	ganzer Unterarm auf dem Detektor, Hand- und Ellbogengelenk im Bild	Mitte Unterarm
Ellbogen vd	Arm gestreckt, Handfläche nach oben, Schulter auf Tischhöhe	auf die Ellenbeuge
Ellbogen seitlich	Ellbogen 90° gebeugt, Ober- und Unterarm liegen in einer Ebene auf dem Tisch, Daumen oben	auf das Ellbogengelenk

© 2026 Emil Schalch · Alle Rechte vorbehalten · Download: organisierte-verantwortung.ch

Bei der seitlichen Ellbogenaufnahme ist die **eine Ebene** das A und O: Sitzt der Patient zu hoch, hebt sich der Oberarm, und das Gelenk wird verzerrt abgebildet. Dann einen tieferen Stuhl nehmen oder den Tisch höher stellen.

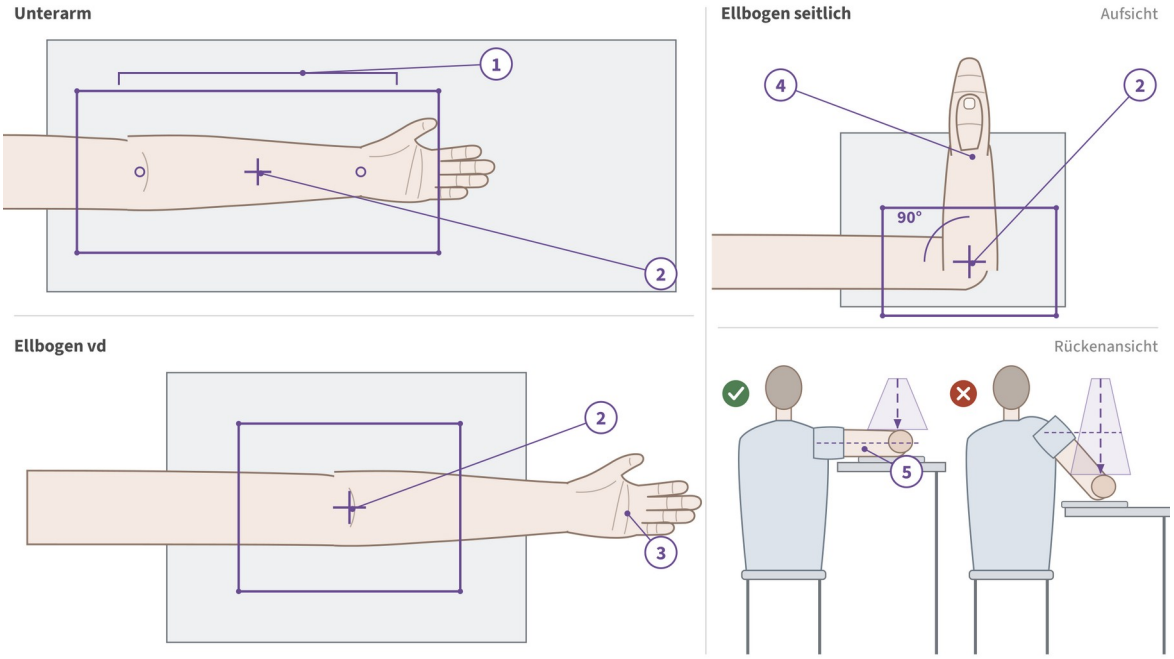

Abb. 6.4 Beim Unterarm müssen beide angrenzenden Gelenke im Bild sein; Ellbogen vd gestreckt mit Handfläche oben; Ellbogen seitlich 90° gebeugt, Daumen oben, Ober- und Unterarm liegen in einer Ebene auf dem Tisch – dazu muss die Schulter tief auf Tischhöhe sein.

1 Beide Gelenke im Bild (Ellbogen und Handgelenk) · **2 Zentralstrahl** (Unterarmmitte bzw. Ellbogengelenk) · **3 Handfläche** nach oben · **4 Daumen** oben · **5 Schulter tief**, Oberarm waagrecht auf dem Tisch

Oberarm, Schulter und Schlüsselbein

Aufnahme	Lagerung	Zentralstrahl
Oberarm a.p. und seitlich	stehend oder sitzend mit dem Rücken am Stativ, Schulter- und Ellbogengelenk im Bild	Mitte Oberarm
Schulter a.p. ohne Kippung (Notfall)	Rücken am Stativ, Arm in Neutralstellung, nicht bewegen	auf den Rabenschnabelfortsatz (Processus coracoideus)
Schulter-Schwedenstatus	a.p.-Aufnahmen des Oberarms in Innen- und Aussenrotation, je nach Hausstandard zusätzlich in Abduktion	auf das Schultergelenk
Schulter nach Neer	betroffene Schulter am Stativ, Körper ca. 45–60° gedreht, Strahl entlang des Schulterblatts, leicht nach unten gekippt	auf das Schultergelenk; das Schulterblatt erscheint als «Y»
Clavicula a.p. bzw. p.a.	Rücken bzw. Brust am Stativ	auf die Schlüsselbeinmitte

Der **Schwedenstatus** zeigt den Oberarmkopf aus mehreren Richtungen, zum Beispiel bei Kalk in den Sehnen. Die **Neer-Aufnahme** zeigt den Raum unter dem Schulterdach. Beide machst du **nur, wenn kein Frakturverdacht** besteht. Bei einem Sturz auf die Schulter beginnst du mit der **Notfallaufnahme a.p. ohne Kippung**, ohne den Arm zu drehen. Weitere Aufnahmen gibt es erst, wenn die Ärztin das Bild gesehen hat.

© 2026 Emil Schalch · Alle Rechte vorbehalten · Download: organisierte-verantwortung.ch

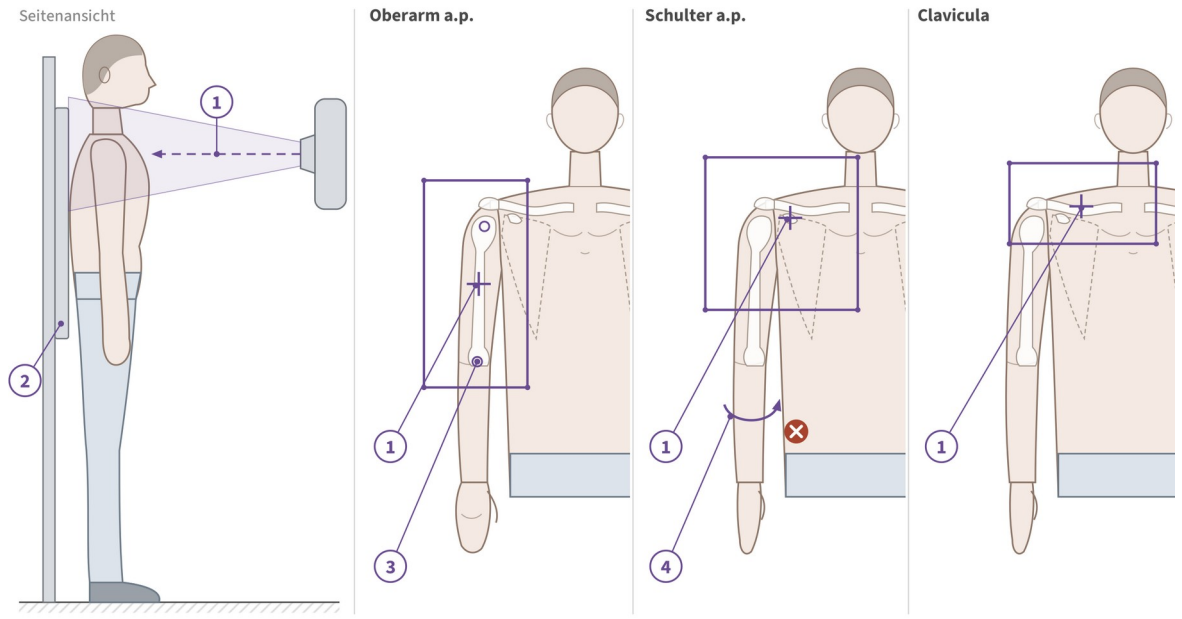

Abb. 6.5 Oberarm, Schulter und Schlüsselbein werden stehend mit dem Rücken am Stativ a.p. aufgenommen; bei der Notfallaufnahme der Schulter bleibt der Arm in Neutralstellung – nicht drücken, nicht drehen – und der Zentralstrahl zielt auf den Rabenschnabelfortsatz.

1 Zentralstrahl (Oberarmmitte, Rabenschnabelfortsatz, Schlüsselbeinmitte) · **2 Rücken am Stativ** · **3 Schulter- und Ellbogengelenk** im Feld · **4** Arm **nicht drehen** (Frakturverdacht)

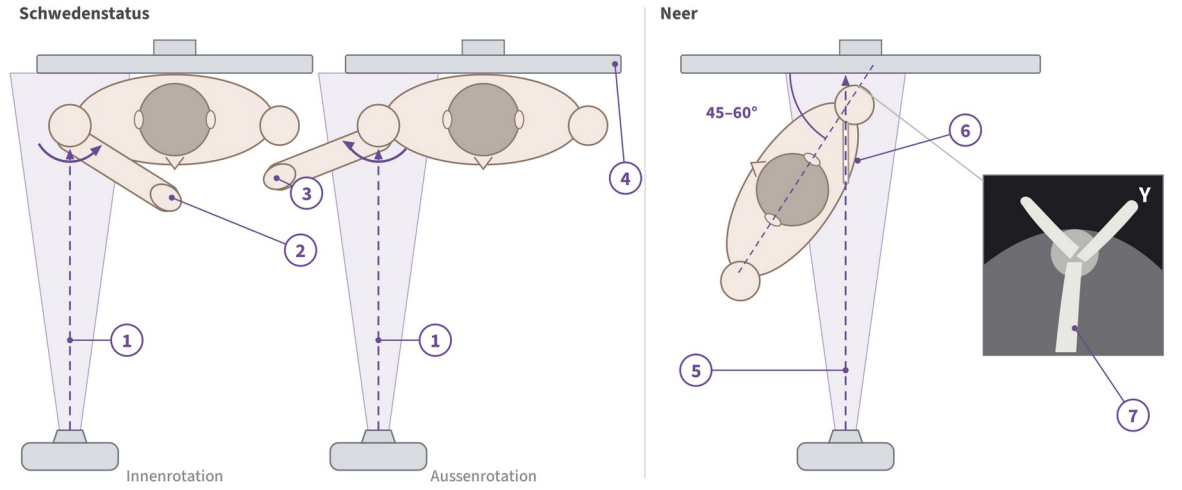

Abb. 6.6 Beim Schwedenstatus wird die Schulter a.p. in Innen- und Aussenrotation des Oberarms aufgenommen; bei der Aufnahme nach Neer steht die betroffene Schulter am Stativ, der Körper ist 45–60° gedreht und der Strahl läuft entlang des Schulterblatts, das im Bild ein «Y» bildet.

1 Zentralstrahl a.p. auf die Schulter · **2 Innenrotation**: Hand vor dem Bauch · **3 Aussenrotation**: Unterarm nach aussen · **4 Stativ** mit Detektor · **5 Strahl** entlang des Schulterblatts, 10–15° kaudal · **6 Schulterblatt** · **7** Schulterblatt als **«Y»** im Bild

Merke · Bei Frakturverdacht: nicht drücken, nicht drehen.

In Kürze

1. Sitzend am Tisch, Region flach, nah und parallel, Zentralstrahl aufs Gelenk, zwei Ebenen.
2. Lange Knochen mit beiden Gelenken; Ellbogen seitlich mit 90° in einer Ebene.
3. Schulter nach einem Sturz zuerst a.p. ohne Bewegung; Schwedenstatus und Neer nur ohne Frakturverdacht.

© 2026 Emil Schalch · Alle Rechte vorbehalten · Download: organisierte-verantwortung.ch

Selbstcheck · Du kannst …

- ☐ Finger 2–3 und 4–5 seitlich richtig auf die Seite legen
- ☐ die Scaphoid-Aufnahme einstellen und sagen, warum die Hand ellenwärts abgewinkelt wird
- ☐ einen Ellbogen seitlich so lagern, dass Ober- und Unterarm in einer Ebene liegen
- ☐ begründen, warum du nach einem Schultersturz nicht den Schwedenstatus machst

Weiter → Vom Arm zum Bein: Fuss, Sprunggelenk und Knie. Kapitel 7.

© 2026 Emil Schalch · Alle Rechte vorbehalten · Download: organisierte-verantwortung.ch

7. Untere Extremität: Zehe bis Knie

> ***Einstieg*** · *Herr M. aus Kapitel 1 sitzt auf dem Röntgentisch, der Aussenknöchel ist dick und blau. Die Ärztin will das obere Sprunggelenk (OSG) in zwei Ebenen. Du drehst den Fuss ein wenig nach innen. Warum gerade 15 bis 20 Grad? Weil sonst ein Knochen genau die Stelle verdeckt, an der der Bruch sitzen könnte.*

Allgemeine Regeln für Fuss und Bein

- Der Patient **sitzt oder liegt** auf dem Tisch. Das Knie wird für die Fussaufnahmen gebeugt, für Sprunggelenk und Knie meist gestreckt.
- Schmerzhafte Beine **stützen**: ein Polster unter das Knie, ein Sandsack neben den Fuss. Nie gegen Widerstand drehen.
- Auch hier gelten **zwei Ebenen**, Gelenk in der Mitte und bei langen Knochen beide Gelenke.
- Beim **Unterschenkel** sind OSG und möglichst auch das Knie im Bild. Ist der Unterschenkel länger als der Detektor, macht man nach Einstellbuch zwei Bilder oder ein schräg gelegtes Bild.

Zehen und Fuss

Aufnahme	Lagerung	Zentralstrahl
Grosszehe seitlich	Fuss auf die Innenseite, übrige Zehen mit Gazestreifen nach hinten gezogen	auf das Grundgelenk der Grosszehe
Vorfuss dp	Knie gebeugt, Fusssohle flach auf	Mitte Vorfuss
Vorfuss schräg	Fuss ca. 30–45° nach innen gekippt, Aussenrand angehoben, mit Keil gestützt	Mitte Vorfuss
Fuss dp	Knie gebeugt, Sohle flach	Basis 2./3. Mittelfussknochen, ca. 10° fersenwärts gekippt
Fuss schräg	Fuss ca. 30–45° nach innen gekippt	wie dp, senkrecht
Fuss seitlich	Aussenseite am Detektor, Fuss 90° zum Unterschenkel	Mitte Fusswurzel

Die Kippung um 10° beim Fuss dp folgt dem Fussgewölbe. So erscheinen die Gelenkspalten der Fusswurzel offen.

© 2026 Emil Schalch · Alle Rechte vorbehalten · Download: organisierte-verantwortung.ch

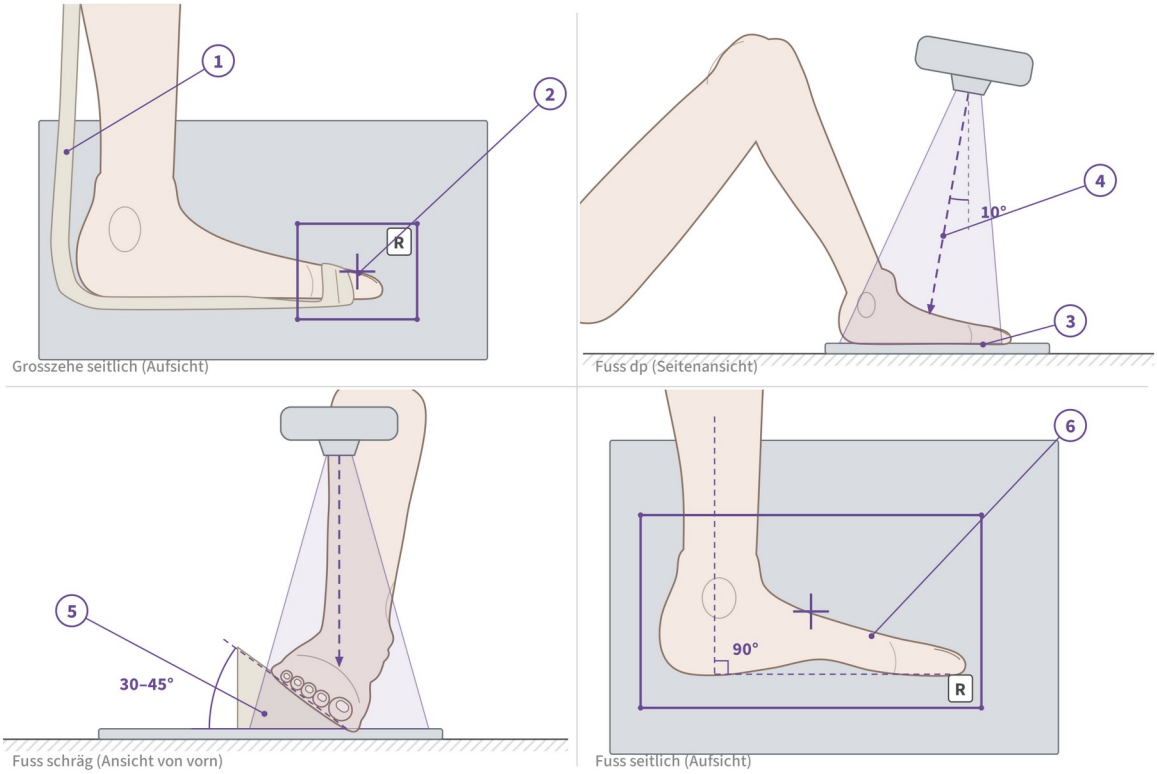

Abb. 7.1 Fuss: Grosszehe seitlich mit weggezogenen übrigen Zehen, Fuss dp mit flacher Sohle und 10° fersenwärts gekipptem Strahl, Fuss schräg mit 30–45° angehobenem Aussenrand, Fuss seitlich mit der Aussenseite am Detektor.

1 Mullbinde zieht Zehen 2–5 weg · **2 Zentralstrahl** auf die Grosszehe · **3 Fusssohle** flach auf dem Detektor · **4 Zentralstrahl** 10° fersenwärts, Basis MT 2/3 · **5 Keil** unter dem angehobenen Aussenrand · **6 Aussenseite** am Detektor, Fuss 90°

Fersenbein (Calcaneus)

Aufnahme	Lagerung	Zentralstrahl
Calcaneus seitlich	wie Fuss seitlich, Aussenseite am Detektor	auf das Fersenbein
Calcaneus axial	sitzend, Bein gestreckt, Ferse auf dem Detektor, Fuss mit Band oder Schlaufe hochgezogen (der Patient hält selbst)	schräg von unten-vorn (ca. 40° kopfwärts) auf die Ferse

Ein Fersenbeinbruch entsteht oft durch einen Sturz aus der Höhe. Denk an eine **Begleitverletzung der Wirbelsäule** und sag es der Ärztin, wenn der Patient über Rückenschmerzen klagt. Die Wirbelsäule röntgst du nicht selbst.

© 2026 Emil Schalch · Alle Rechte vorbehalten · Download: organisierte-verantwortung.ch

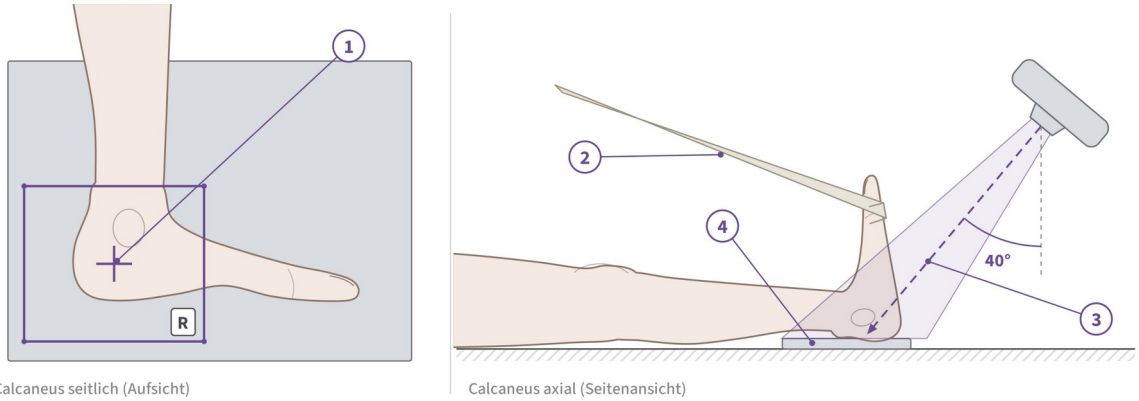

Calcaneus seitlich (Aufsicht) Calcaneus axial (Seitenansicht)

Abb. 7.2 Calcaneus seitlich liegt wie der Fuss seitlich; für die axiale Aufnahme ziehst du den Fuss mit einer Schlaufe hoch und richtest den Strahl ca. 40° schräg von unten-vorn auf die Ferse.

1 Zentralstrahl auf das Fersenbein · **2 Schlaufe** zieht den Fuss hoch · **3 Zentralstrahl** ca. 40° von unten-vorn · **4 Detektor** unter der Ferse

Oberes Sprunggelenk (OSG) und Unterschenkel

Aufnahme	Lagerung	Zentralstrahl
OSG a.p.	Bein gestreckt, Unterschenkel und Fuss 15–20° nach innen gedreht. Die Linie durch beide Knöchel liegt dann parallel zum Detektor.	Mitte zwischen den Knöcheln
OSG seitlich	Aussenseite am Detektor, Fuss 90°	auf den Innenknöchel
Unterschenkel mit OSG a.p. und seitlich	ganzer Unterschenkel, mindestens OSG, wenn möglich auch Knie im Bild	Mitte Unterschenkel

Ohne Innendrehung verdeckt das Wadenbein einen Teil der **Knöchelgabel**. Mit 15–20° wird der Gelenkspalt rundum frei sichtbar.

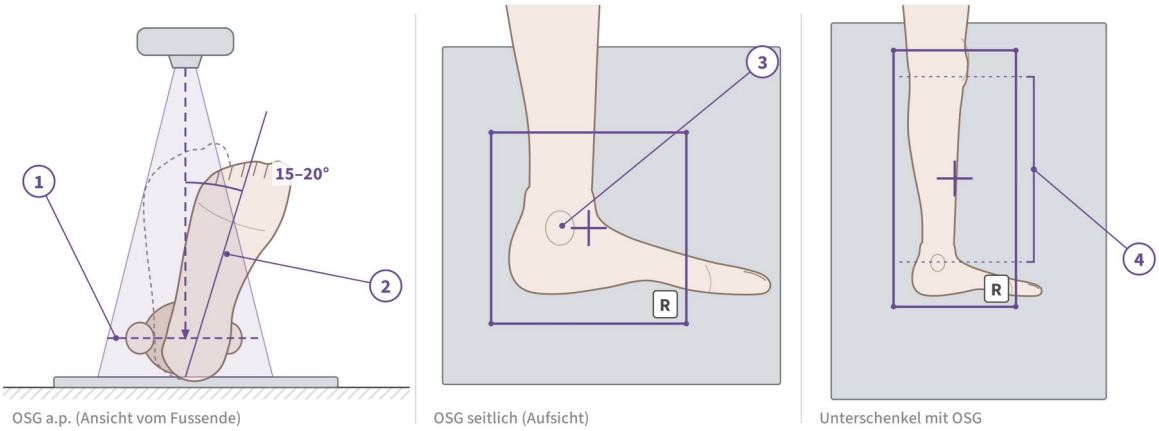

OSG a.p. (Ansicht vom Fussende) OSG seitlich (Aufsicht) Unterschenkel mit OSG

Abb. 7.3 Beim OSG a.p. drehst du Unterschenkel und Fuss 15–20° nach innen, bis die Knöchelachse parallel zum Detektor liegt; beim Unterschenkel gehören beide Gelenke ins Bild.

1 Knöchelachse parallel zum Detektor · **2 Fussachse** 15–20° nach innen gedreht · **3 Zentralstrahl** auf den Innenknöchel · **4 Beide Gelenke** im Bild: Knie und OSG

© 2026 Emil Schalch · Alle Rechte vorbehalten · Download: organisierte-verantwortung.ch

Knie und Kniescheibe

Aufnahme	Lagerung	Zentralstrahl
Knie a.p.	Bein gestreckt, Kniescheibe nach vorn (leicht innen gedreht)	ca. 1 cm unter die Kniescheibenspitze
Knie seitlich	Aussenseite am Detektor, Knie ca. 20–30° gebeugt	auf den Gelenkspalt
Patella axial	Knie gebeugt nach Hausstandard (z. B. 30–45°), Strahl tangential durch das Gelenk zwischen Kniescheibe und Oberschenkel	nach Einstellbuch

Ein gestrecktes Knie in der seitlichen Aufnahme spannt die Kniescheibe an. Mit 20–30° Beugung liegt sie entspannt, und ein Gelenkerguss wird sichtbar.

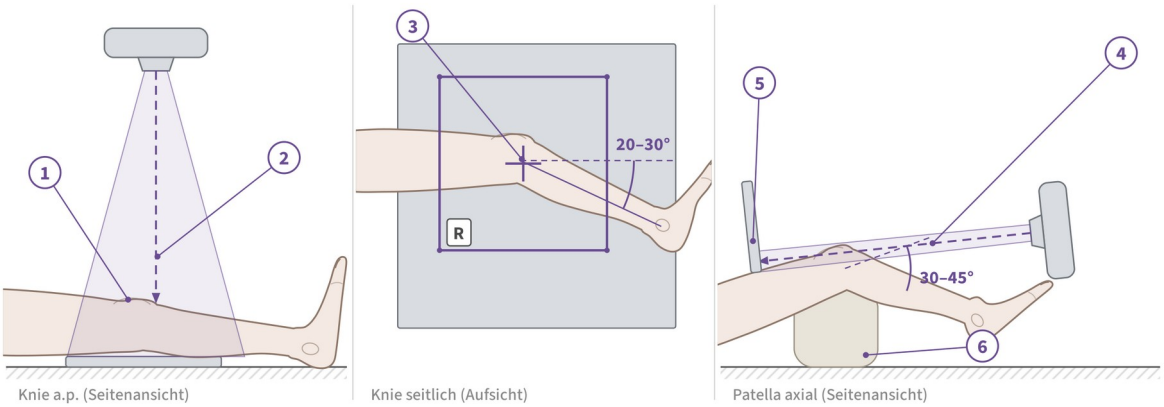

Abb. 7.4 Knie a.p. mit gestrecktem Bein, Knie seitlich 20–30° gebeugt mit der Aussenseite am Detektor, Patella axial mit tangentialem Strahl durch das Gelenk zwischen Kniescheibe und Oberschenkel.

1 Kniescheibe zeigt nach vorn · **2 Zentralstrahl** 1 cm unter der Kniescheibenspitze · **3 Zentralstrahl** auf den Gelenkspalt · **4 Strahl tangential** durch das Kniescheibengelenk · **5 Detektor** quer über dem Oberschenkel · **6 Knierolle**, Knie 30–45° gebeugt

Merke · OSG: Zehen 15–20° nach innen – dann ist die Gabel frei.

Hüfte und Becken gehören nicht zu deinen Aufnahmen. Ein älterer Mensch nach einem Sturz mit Schmerzen in der Leiste braucht eine **Beckenübersicht**, und die macht eine Person mit der entsprechenden Weiterbildung oder eine Radiologie. Stellst du so etwas fest, informierst du die Ärztin. Den Patienten lässt du liegen und drehst das Bein nicht.

In Kürze

1. Fuss dp mit flacher Sohle und 10° fersenwärts, schräg mit 30–45° nach innen.
2. OSG a.p. mit 15–20° Innendrehung; Knie seitlich mit 20–30° Beugung.
3. Lange Knochen mit Gelenken; Hüfte und Becken sind nicht MPA-Aufnahmen.

Selbstcheck · Du kannst …

- ☐ einen Fuss dp, schräg und seitlich einstellen
- ☐ begründen, warum das OSG a.p. mit Innendrehung geröntgt wird
- ☐ die Calcaneus-axial-Aufnahme beschreiben
- ☐ sagen, was du tust, wenn eine Patientin nach einem Sturz über Leistenschmerzen klagt

© 2026 Emil Schalch · Alle Rechte vorbehalten · Download: organisierte-verantwortung.ch

Weiter → Die Aufnahme ist gemacht. Ist sie gut genug? Kapitel 8.

© 2026 Emil Schalch · Alle Rechte vorbehalten · Download: organisierte-verantwortung.ch

8. Bildqualität prüfen – und wann wiederholen?

> ***Einstieg*** · *Das Kniebild ist etwas verdreht. Lena drückt sofort nochmals auf den Auslöser, «wird schon besser sein». Die Ärztin sieht später zwei Bilder: Das erste hätte gereicht. Die doppelte Dosis war umsonst.*

Bevor der Patient sich bewegen darf, prüfst du jedes Bild am Monitor. Gehe dabei immer in derselben Reihenfolge vor.

Die Bildkontrolle in sechs Schritten

1. **Richtiger Patient, richtige Untersuchung, richtige Seite?**
2. **Vollständig?** Ist die ganze Region im Bild, mit den Gelenken und beim Thorax mit dem Recessus?
3. **Richtig eingestellt?** Projektion wie verlangt, nicht verdreht, Gelenkspalten offen?
4. **Scharf?** Gibt es Bewegungsunschärfe, Doppelkonturen?
5. **Markiert und eingeblendet?** Seitenzeichen sichtbar, vier Ränder sichtbar?
6. **Abweichungsindex (DI)** im Zielbereich?

Häufige Fehler und wie du sie vermeidest

Fehler	Woran du ihn erkennst	Vorbeugen
Rotation (Thorax)	Dornfortsätze nicht mittig zwischen den Schlüsselbeinenden	beide Schultern gleich am Stativ, Becken gerade
Schlecht eingeatmet	weniger als 10 hintere Rippen, Herz breit	Kommando klar, vorher einmal üben
Bewegung	unscharfe Konturen, Zwerchfell doppelt	gut erklären, lagern, stützen, Kommando
Abgeschnitten	Recessus, Lungenspitze oder Gelenk fehlt	Lichtvisier prüfen, grosszügig genug einblenden
Seitenzeichen fehlt	kein R oder L im Bild	Zeichen vor der Belichtung legen
Metall	weisser Fremdkörper im Bild	vorher fragen und entfernen (Kapitel 3)
Gelenk zu	Gelenkspalt nicht sichtbar, Knochen überlagert	Zentralstrahl aufs Gelenk, Winkel nach Einstellbuch

© 2026 Emil Schalch · Alle Rechte vorbehalten · Download: organisierte-verantwortung.ch

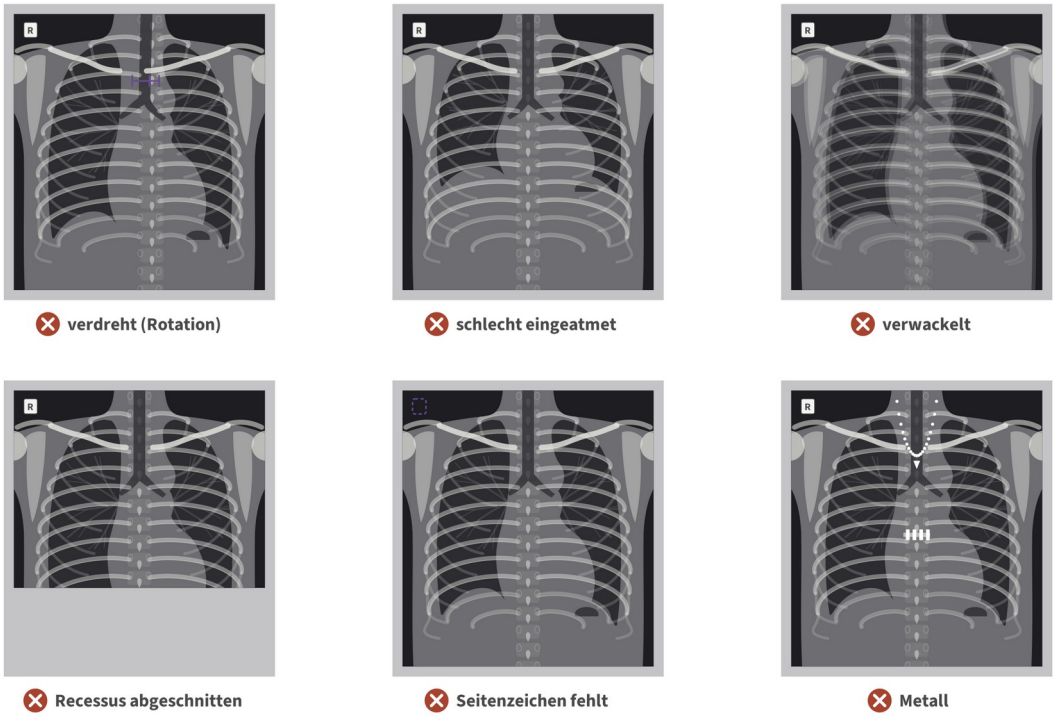

Abb. 8.1 Typische Fehler beim Thoraxbild: verdreht, schlecht eingeatmet, verwackelt, Recessus abgeschnitten, Seitenzeichen fehlt, Metall im Strahlenfeld – zeig solche Bilder der Ärztin, sie entscheidet über eine Wiederholung.

Wiederholen: nie eigenmächtig

Jede Wiederholung bedeutet mehr Dosis. Ein Bild mit kleinen Mängeln ist oft trotzdem **beurteilbar**. Das entscheidet die Ärztin, nicht du. Deshalb gilt:

1. Bild prüfen. Siehst du einen Mangel, sagst du ihn dir in einem Satz («Recessus rechts abgeschnitten»).
2. Patient **bleibt**, wie er ist, oder wartet.
3. Bild der **Ärztin zeigen**, mit deinem Satz.
4. Die Ärztin **entscheidet**: belassen, wiederholen oder eine andere Aufnahme.
5. Wird wiederholt, korrigierst du die Ursache gezielt und machst nicht einfach nochmals dasselbe.
6. **Dokumentieren**: Grund der Wiederholung. Die Praxis wertet Wiederholungen regelmässig aus, um daraus zu lernen.

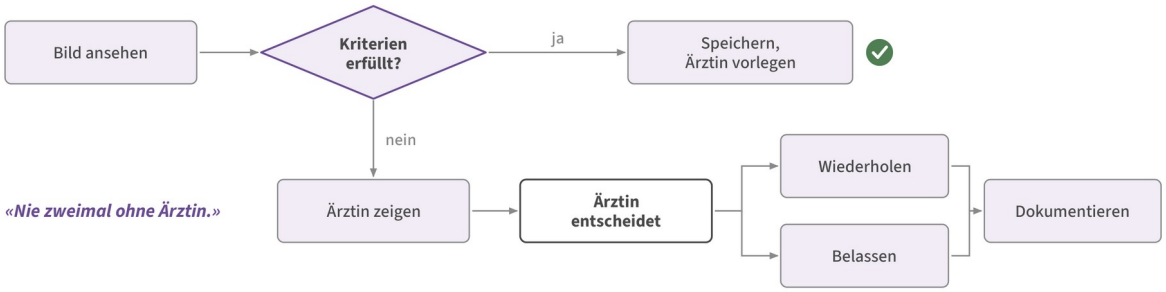

Abb. 8.2 Erfüllt das Bild die Kriterien, speicherst du es und legst es der Ärztin vor; wenn nicht, zeigst du es ihr – sie entscheidet über Wiederholung, und du dokumentierst.

> **Merke** · Nie zweimal ohne Ärztin.

© 2026 Emil Schalch · Alle Rechte vorbehalten · Download: organisierte-verantwortung.ch

Bearbeiten am Monitor

Helligkeit und Kontrast (Fenster), Vergrösserung und Drehen der Ansicht sind erlaubt. Sie verändern nur die Darstellung. **Nicht erlaubt** ist es, Bildteile zu entfernen, das Bild elektronisch zu beschneiden, um eine zu weite Einblendung zu verstecken, oder ein falsches Seitenzeichen zu überdecken. Was du am Bild änderst, muss nachvollziehbar sein.

In Kürze

1. Jedes Bild in sechs Schritten prüfen: Patient und Seite, vollständig, eingestellt, scharf, markiert, Index.
2. Fehler vorbeugen ist besser als wiederholen.
3. Wiederholen nur nach Rücksprache mit der Ärztin und mit Begründung in der Dokumentation.

Selbstcheck · Du kannst …

- ☐ die sechs Prüfschritte auswendig in der richtigen Reihenfolge
- ☐ Rotation, schlechte Inspiration und Bewegung auf einem Thoraxbild erkennen
- ☐ einer Kollegin erklären, warum sie nicht einfach nochmals auslöst

Weiter → Manchmal ist nicht das Bild das Problem, sondern der Mensch davor. Kapitel 9.

© 2026 Emil Schalch · Alle Rechte vorbehalten · Download: organisierte-verantwortung.ch

9. Alarmzeichen: Wann sofort handeln

> ***Einstieg*** · *Ein älterer Herr steht am Thoraxstativ, Luft anhalten. Plötzlich sackt er zusammen. Oder: Auf dem Handbild, das du gerade prüfst, ist ein Knochen deutlich verschoben, und die Finger des Patienten sind kalt und blass. Was zuerst?*

Du befundest keine Bilder. Manches siehst du aber trotzdem, und manches siehst du nur am Patienten. Dann geht es darum, die Ärztin **rechtzeitig** zu holen.

Merke · Erst der Mensch, dann das Bild.

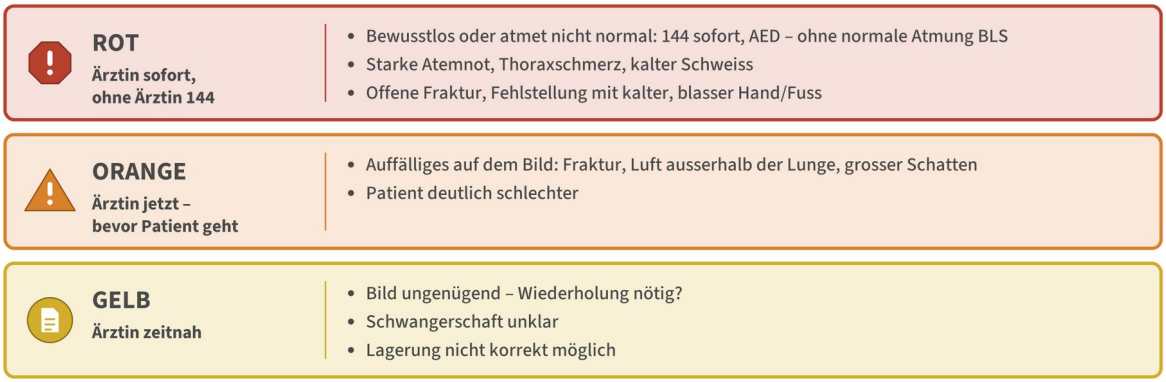

Abb. 9.1 Alarmstufen: ROT heisst Ärztin sofort, ohne Ärztin 144 – wer bewusstlos ist oder nicht normal atmet, braucht in jedem Fall sofort 144 und den AED, ohne normale Atmung BLS; ORANGE heisst Ärztin jetzt – bevor der Patient geht; GELB heisst Ärztin zeitnah.

ROT – sofort Hilfe, Notfall

- Patient **kollabiert**, ist nicht ansprechbar oder atmet nicht normal → Notfallalarm der Praxis, Notruf 144 (auch mit Ärztin in der Praxis), AED; atmet er nicht normal: Basismassnahmen (BLS)
- starke **Atemnot**, akuter **Brustschmerz**, kalter Schweiss → Ärztin sofort, ohne Ärztin 144
- **offene Fraktur**, grobe Fehlstellung mit **kalter, blasser oder gefühlloser** Hand oder Fuss → Ärztin sofort, ohne Ärztin 144; keine Reanimation, solange der Patient reagiert und normal atmet
- Patient kann nicht mehr sicher stehen → **hinsetzen oder hinlegen**, nicht allein lassen

Bei Kollaps am Stativ: Patient auffangen und hinlegen, nicht am Stativ festhalten.

ORANGE – Ärztin jetzt, bevor der Patient geht

- Auf dem Bild fällt dir etwas klar Auffälliges auf: eine deutliche Fraktur, ein grosser Schatten, eine einseitig fehlende Lungenzeichnung
- der Zustand des Patienten verschlechtert sich (blass, schwindlig, starke Schmerzen)
- Verdacht auf eine Verletzung ausserhalb deiner Region (Leistenschmerz nach Sturz, Rückenschmerz nach Sturz aus der Höhe)

GELB – Ärztin zeitnah

- Bild technisch ungenügend: Wiederholung nötig?
- Schwangerschaft unklar
- Lagerung nicht wie verlangt möglich (Schmerzen, Gips, Kontraktur)
- Abweichungsindex (DI) deutlich ausserhalb des Zielbereichs

© 2026 Emil Schalch · Alle Rechte vorbehalten · Download: organisierte-verantwortung.ch

Was du nicht tust

- Dem Patienten sagen, was du auf dem Bild siehst («Oh, da ist es gebrochen»). Ein Befund ist ärztlich. Sage stattdessen: «Die Ärztin schaut sich die Bilder gleich an.»
- Eine verletzte Extremität für eine bessere Einstellung **zurechtdrehen**.
- Einen Patienten mit Verdacht auf Hüftbruch aufstehen lassen.

In Kürze

1. Kollaps, Atemnot, Brustschmerz oder kalte, blasse Extremität sind ROT: Ärztin sofort, ohne Ärztin 144; bewusstlos oder keine normale Atmung: 144 sofort, AED.
2. Was dir auf dem Bild auffällt, zeigst du der Ärztin, bevor der Patient geht.
3. Befunde teilt die Ärztin mit, nicht du.

Selbstcheck · Du kannst …

- ☐ je zwei Beispiele für ROT, ORANGE und GELB nennen
- ☐ sagen, was du tust, wenn jemand am Stativ kollabiert
- ☐ einem Patienten freundlich antworten, der fragt: «Ist es gebrochen?»

Weiter → Zum Schluss das Wichtigste, das nicht im Einstellbuch steht: der Umgang mit dem Menschen. Kapitel 10.

© 2026 Emil Schalch · Alle Rechte vorbehalten · Download: organisierte-verantwortung.ch

10. Mit dem Patienten: Kommunikation und besondere Situationen

> ***Einstieg*** · *«Tief einatmen – und jetzt nicht atmen!» Frau D. hält die Luft an und atmet genau beim Auslösen wieder aus. Lag es an ihr? Nein: Das Kommando war zu lang und zu leise. Gute Kommunikation ist Technik.*

Erklären, bevor du es tust

- Kurz sagen, was passiert und was du brauchst: «Ich stelle das Gerät ein, gehe kurz hinaus und spreche über den Lautsprecher mit Ihnen.»
- Beim Thorax das Atemkommando **vorher einmal üben**.
- Sagen, warum du hinausgehst: «Ich mache das jeden Tag, darum schütze ich mich. Für Sie ist die Strahlung einer Aufnahme sehr gering.»
- Mit Respekt vor der Intimsphäre: Untersuchungshemd anbieten, Tür zu, nur so viel freimachen wie nötig.

Das Atemkommando

Laut, klar, immer gleich:

«Tief einatmen – Luft anhalten – nicht bewegen.» → auslösen → **«Weiter atmen.»**

Löse aus, sobald der Patient die Luft anhält, und warte nicht zu lange. Bei Extremitäten genügt: «Bitte jetzt ganz still halten.»

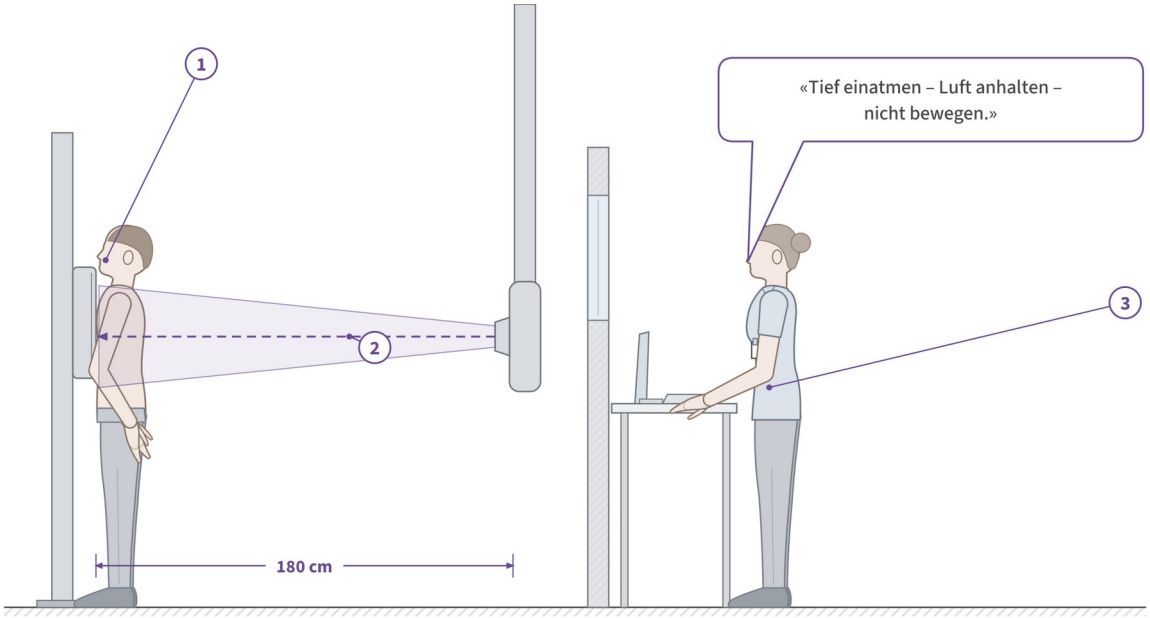

Abb. 10.1 Vor der Thoraxaufnahme gibst du vom Bedienplatz aus das Atemkommando: «Tief einatmen – Luft anhalten – nicht bewegen.»
1 Kinn hoch, Brust am Detektor · **2 Zentralstrahl** horizontal auf BWK 6/7 · **3 MPA** am Bedienplatz hinter der Schutzwand

> **Merke** · Einatmen, anhalten, stillhalten – und dann gleich auslösen.

© 2026 Emil Schalch · Alle Rechte vorbehalten · Download: organisierte-verantwortung.ch

Besondere Situationen

Situation	Was hilft
Schmerzen	Lagerung an den Patienten anpassen, nicht umgekehrt; Polster, Sandsäcke; Ärztin fragen, ob vorher ein Schmerzmittel gegeben werden soll
Kinder	Kinderprogramm; spielerisch erklären; Begleitperson mit Schürze hält, nicht du; enge Einblendung ist hier besonders wichtig; nie Gewalt
Ältere, unsichere Personen	sitzende Aufnahme anbieten, Stuhl bereithalten, nicht allein am Stativ stehen lassen
Menschen mit Demenz	ruhig, kurz, auf Augenhöhe; vertraute Begleitperson; mehrmals erklären
Sprachbarriere	Kommandos mit Gesten vorzeigen; Dolmetscher; Begleitperson nur für einfache Anweisungen
Gips, Schiene	drin lassen, notieren; der Gips verändert die Bildwirkung, das Organprogramm entsprechend wählen (Absprache)
Schwangere	nur nach ärztlicher Entscheidung; sie hält nie ein Kind
Angst vor Strahlung	sachlich beruhigen, Grössenordnung erklären, bei Bedarf Ärztin

Datenschutz

Röntgenbilder sind Gesundheitsdaten. Zeige sie nicht anderen Patienten, lass den Monitor nicht offen stehen und gib Bilder nur nach Praxisregel heraus.

Deine Rolle

> **Merke** · Die Ärztin entscheidet, ob. Ich entscheide, wie gut.

In Kürze

1. Erklären, bevor du es tust; das Atemkommando vorher üben.
2. «Tief einatmen – Luft anhalten – nicht bewegen», dann gleich auslösen.
3. Kinder, ältere Menschen, Schmerzpatienten: die Lagerung dem Menschen anpassen.

Selbstcheck · Du kannst …

- ☐ das Atemkommando klar und laut sprechen
- ☐ einem Kind die Aufnahme in zwei Sätzen erklären
- ☐ sagen, wer bei einem Kind hält und was diese Person trägt

Weiter → Alles Wichtige auf einer Karte für die Kitteltasche. Kapitel 11.

© 2026 Emil Schalch · Alle Rechte vorbehalten · Download: organisierte-verantwortung.ch

11. Checkliste für die Kitteltasche und alle Merksätze

Vor jeder Aufnahme

1. **Auftrag**: Verordnung, Region, Seite, Aufnahmen
2. **Patient**: Name und Geburtsdatum erfragen, im System richtig wählen
3. **Schwangerschaft**: fragen und dokumentieren (Frauen 12–50 Jahre)
4. **Metall raus**, was bleibt, notieren
5. **Organprogramm** wählen, lagern, Zentralstrahl, Abstand
6. **Einblenden**, **Seitenzeichen** R/L
7. **Raum frei**, Tür zu, hinter die Schutzwand, Kommando, auslösen

Nach jeder Aufnahme

1. Patient, Seite, Untersuchung richtig?
2. Vollständig, richtig eingestellt, scharf?
3. Seitenzeichen und vier Ränder sichtbar?
4. Abweichungsindex (DI) im Zielbereich?
5. Mangel? → Ärztin zeigen, sie entscheidet
6. Ins Archiv senden, Patienten nach Anweisung entlassen

Thorax p.a. in Kürze: Brust ans Stativ · Kinn hoch · Hände auf die Hüften · Schultern vor und tief · 180 cm · BWK 6/7 · tief einatmen.

Prüfen: 10 hintere Rippen · Dornfortsätze mittig · Recessus drauf · Schulterblätter draussen · scharf und markiert.

© 2026 Emil Schalch · Alle Rechte vorbehalten · Download: organisierte-verantwortung.ch

Röntgen: Vor jeder Aufnahme

1. **Richtiger Patient & Auftrag** ☐
   Name und Geburtsdatum prüfen,
   Region und Seite laut Auftrag der Ärztin
2. **Schwangerschaft?** ☐
   Frauen im gebärfähigen Alter fragen
3. **Metall raus** ☐
   Schmuck, Uhr, Piercings, BH mit Bügel/Haken,
   Reissverschluss, Knöpfe, Gürtel, Haarspangen
4. **Lagern & einstellen** ☐
   Objekt nah am Detektor, Region in Bildmitte,
   Zentralstrahl senkrecht, Schmerzendes stützen
5. **Einblenden & Seitenzeichen** ☐
   So klein wie möglich, so gross wie nötig;
   R/L vor der Belichtung ins Feld, nicht auf Knochen
6. **Raum frei, Atemkommando** ☐
   Personal hinter die Schutzwand, Tür zu;
   Thorax: «Tief einatmen – Luft anhalten – nicht bewegen.»

Merksätze

«Erst fragen, dann strahlen.»

«Vier Ränder sichtbar.»

«Nie zweimal ohne Ärztin.»

Abb. 11.1 (1/2) Kitteltaschenkarte, Vorderseite: Sechs-Punkte-Check vor jeder Aufnahme und die drei Merksätze.

© 2026 Emil Schalch · Alle Rechte vorbehalten · Download: organisierte-verantwortung.ch

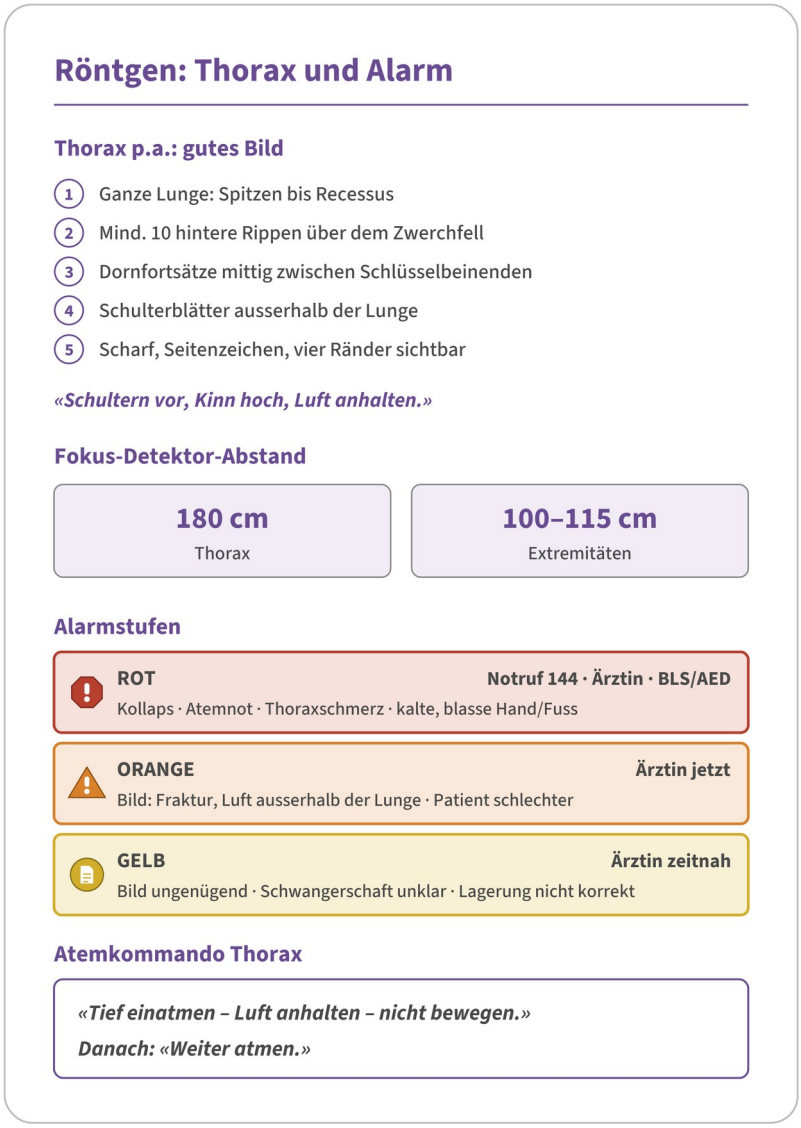

Abb. 11.1 (2/2) Kitteltaschenkarte, Rückseite: Qualitätskriterien Thorax p.a., Fokus-Detektor-Abstände, Alarmstufen und Atemkommando.

Alle Merksätze

1. Weiss ist dicht, schwarz ist Luft.
2. Ein Bild ist kein Bild – zwei Ebenen.
3. Doppelter Abstand – ein Viertel Dosis.
4. Erst fragen, dann strahlen.
5. Alles Metall raus – was bleibt, wird notiert.
6. Vier Ränder sichtbar – so eng wie möglich, so weit wie nötig.
7. Zeichen rein, bevor's strahlt.
8. Schön heisst nicht richtig – schau auf den Index.
9. Schultern vor, Kinn hoch, Luft anhalten.
10. Zehn Rippen, Dorn in der Mitte, Winkel drauf.
11. Lange Knochen: beide Gelenke im Bild.
12. Daumenballen weh nach Sturz? An das Kahnbein denken.
13. Bei Frakturverdacht: nicht drücken, nicht drehen.
14. OSG: Zehen 15–20° nach innen – dann ist die Gabel frei.

© 2026 Emil Schalch · Alle Rechte vorbehalten · Download: organisierte-verantwortung.ch

15. Nie zweimal ohne Ärztin.
16. Erst der Mensch, dann das Bild.
17. Einatmen, anhalten, stillhalten – und dann gleich auslösen.
18. Die Ärztin entscheidet, ob. Ich entscheide, wie gut.

© 2026 Emil Schalch · Alle Rechte vorbehalten · Download: organisierte-verantwortung.ch

12. Üben und prüfen

> ***Einstieg** · Beim Röntgen gibt es keinen zweiten Versuch ohne zweite Dosis. Darum prüft dieses Kapitel vor allem eines: ob du vor dem Auslösen alles richtig machst – und danach ehrlich hinschaust.*

Die Selbstchecks am Ende jedes Kapitels sagen dir, was sitzen sollte. Dieses Kapitel prüft, ob es sitzt – auf zwei Wegen: Drei Aufgaben löst du allein und vergleichst erst danach mit der Lösung. Die Beobachtungsliste gibst du deiner Berufsbildnerin; sie hakt ab, was sie dich tun sieht. Erst beides zusammen zeigt, ob du es kannst.

Was Grundwissen ist und was Vertiefung

Grundwissen muss jede MPA in der Grundversorgerpraxis beherrschen; Vertiefung baut darauf auf und wird in der Praxis gebraucht, in der du arbeitest; Zusatz geht über die Grundbildung hinaus. Nachschlagen heisst: nicht lernen, sondern finden.

Kapitel	Stufe	So übst du
1 Grundlagen	Grundwissen	Selbstcheck; Aufgabe 1
2 Strahlenschutz	Grundwissen	Aufgabe 1 und 3; Rechnen mit dem Abstandsgesetz
3 Vorbereitung	Grundwissen	Aufgabe 3; Beobachtung
4 Technik der digitalen Aufnahme	Grundwissen	Aufgabe 2; Abweichungsindex (DI) an zehn Bildern ablesen
5 Thorax	Grundwissen	Beobachtung; fünf Kriterien an fünf Bildern mit der Ärztin
6 Obere Extremität	Grundwissen	Beobachtung; Einstellbuch nebenan
7 Untere Extremität	Grundwissen	Beobachtung; Einstellbuch nebenan
8 Bildqualität prüfen	Grundwissen	Aufgabe 2; sechs Prüfschritte auswendig
9 Alarmzeichen	Grundwissen	Aufgabe 3; ROT/ORANGE/GELB auswendig
10 Mit dem Patienten	Vertiefung	Beobachtung; Kind, ältere Person, Schmerz
11 Checkliste und Merksätze	Nachschlagen	Karte für die Kitteltasche

Zeit und Material

Zeitbedarf. Aufgaben 1–3 allein: etwa 45 Minuten. Besprechung mit der sachverständigen Ärztin oder der Berufsbildnerin: 30 Minuten. Beobachtung: fünf Aufnahmen (ein Thorax in zwei Ebenen, zwei obere, zwei untere Extremität) über vier Wochen.

Material. Einstellbuch und Aufnahmekatalog der Praxis, Organprogramme, Seitenzeichen, Lagerungshilfen, dein Dosimeter; zehn anonymisierte Bilder aus dem Archiv mit Abweichungsindex (DI) (von der Ärztin freigegeben); Übungsraster Q2-05 und Q2-06 des Ordners.

Aufgabe 1 · Wissen

a) Nenne die drei Grundsätze des Strahlenschutzes und sag, wo du bei jedem gefragt bist. b) Du stehst 1 m von der Streuquelle entfernt und trittst auf 3 m zurück: Welcher Anteil der Dosis bleibt? c) Welche Aufnahmen darfst du als MPA EFZ machen, welche nicht – und unter wessen Leitung?

Erst selbst antworten – schriftlich oder laut –, dann aufdecken.

© 2026 Emil Schalch · Alle Rechte vorbehalten · Download: organisierte-verantwortung.ch

Lösung

a) Rechtfertigung (entscheidet die Ärztin: nur wenn das Bild nützt); Optimierung (deine Aufgabe: Lagerung, enge Einblendung mit vier sichtbaren Rändern, richtiges Organprogramm, keine eigenmächtige Wiederholung); Dosisbegrenzung (Grenzwerte für dich: 20 mSv pro Jahr, 6 mSv für Lernende von 16 bis 18 Jahren; Dosimeter am Rumpf, nur deines).

b) Ein Neuntel: Die Dosis nimmt mit dem Quadrat des Abstands ab – dreifacher Abstand, ein Neuntel. Bei der Aufnahme stehst du ohnehin hinter der Schutzwand, Tür zu, Warnlampe an.

c) Thorax und Extremitätenskelett nach Aufnahmekatalog der FMH sowie die Konstanzprüfung – immer unter der verantwortlichen Leitung einer sachverständigen Ärztin. Nicht: Schädel, Wirbelsäule, Becken, Hüfte, Abdomen (dafür braucht es die Weiterbildung «Erweiterte konventionelle Röntgendiagnostik» oder eine Radiologie).

Aufgabe 2 · Fehleranalyse

Lena zeigt dir stolz ein Handbild dv: hell, kontrastreich, kein Rauschen. Am Bildrand steht DI +3,2. Das Seitenzeichen fehlt; sie hat das «R» am Monitor nachgetragen. Das Feld ist weit, sie hat das Bild elektronisch auf die Hand beschnitten. Der Patient ist schon gegangen. Was ist hier alles schiefgelaufen, und was lernt Lena daraus?

Zähle die Fehler schriftlich auf und begründe jeden, bevor du die Lösung liest.

Lösung

DI +3 heisst ungefähr doppelte Dosis: Das Bild sieht gut aus, der Patient hat zu viel Strahlung bekommen. «Schön heisst nicht richtig» – nach jedem Bild auf den Index schauen, Ursache suchen (falsches Programm? Erwachsenen- statt Kinderprogramm? falsch zentriert?) und der Ärztin melden; eine Häufung ist ein Thema der Qualitätssicherung.

Seitenzeichen: Das Bleizeichen gehört vor der Belichtung ins Feld, neben den Knochen. Ein elektronisch nachgetragenes Zeichen ist ein Notbehelf, der dokumentiert werden muss – ein falsches Zeichen kann zu einer Operation auf der falschen Seite führen.

Beschneiden: Die Strahlung ist schon im Körper; ein beschnittenes Bild verschleiert, wie gross das Feld war, und ersetzt die Einblendung nicht. Richtig: vor dem Auslösen mit der Tiefenblende so eng wie möglich, so weit wie nötig – vier Ränder sichtbar.

Patient gegangen: Das Bild wird geprüft, bevor der Patient sich bewegen darf – in sechs Schritten (Patient und Seite, vollständig, eingestellt, scharf, markiert und eingeblendet, Index). Lena hätte das Bild mit ihrem Satz («DI +3, Zeichen fehlt, Feld zu weit») der Ärztin gezeigt; die Ärztin entscheidet über eine Wiederholung – nie zweimal ohne Ärztin.

Lernen: Die drei Fehler haben eine gemeinsame Wurzel – das Bild wurde nach seinem Aussehen beurteilt statt nach Dosis, Markierung und Einblendung.

Aufgabe 3 · Transferfall

Frau T., 34, kommt mit einer Verordnung «Handgelenk rechts in zwei Ebenen» nach einem Sturz. Sie sagt, es sei die linke Hand, die schmerze. Auf die Frage nach einer Schwangerschaft antwortet sie: «Ich weiss es nicht, es könnte sein.» Sie trägt Ring und Uhr an der schmerzenden Hand, die Finger sind warm und rosig. Was tust du, in welcher Reihenfolge, und was tust du nicht?

Entscheide dich, begründe – und erst dann vergleiche.

© 2026 Emil Schalch · Alle Rechte vorbehalten · Download: organisierte-verantwortung.ch

Lösung

Du röntgst noch nicht. Zwei Gründe, jeder allein genügt: Widerspruch zwischen Verordnung (rechts) und Angabe der Patientin (links) – bei Widerspruch fragst du die Ärztin, bevor du röntgst; mögliche Schwangerschaft («weiss nicht») – nicht röntgen, zuerst die Ärztin informieren, sie entscheidet (eine Handaufnahme trifft die Gebärmutter kaum, die Entscheidung bleibt ärztlich).

Reihenfolge: Identität mit Name, Vorname, Geburtsdatum erfragen (nicht vorsagen) und den richtigen Datensatz in der Arbeitsliste wählen; Seite und Schwangerschaftsfrage mit Antwort dokumentieren; Frau T. bequem hinsetzen, Hand lagern, nichts erzwingen; Ärztin zeitnah informieren (GELB «Schwangerschaft unklar», dazu die Seitenfrage). Ring und Uhr erst entfernen lassen, wenn klar ist, dass geröntgt wird – dann alles Metall aus dem Strahlenfeld.

Nicht: einfach die linke Hand röntgen («wird schon stimmen»); eigenmächtig entscheiden, die Schwangerschaft spiele bei der Hand keine Rolle; die Hand zur besseren Einstellung zurechtdrehen, wenn es schmerzt.

Warme, rosige Finger: kein Alarmzeichen – bei kalter, blasser, gefühlloser Hand oder grober Fehlstellung wäre es ROT. Nach der Freigabe durch die Ärztin: Handgelenk dv und seitlich nach Einstellbuch, Zentralstrahl auf die Handwurzelmitte; bei Schmerz am Daumenballen der Ärztin das Kahnbein nennen.

Beobachtungsliste für die Berufsbildnerin

Die sachverständige Ärztin oder die von ihr bestimmte Berufsbildnerin beobachtet fünf Aufnahmen vom Auftrag bis zur Ablage. Die Lernende kann es, wenn alle Punkte bei allen fünf Aufnahmen stimmen und keine Aufnahme ohne ärztlichen Entscheid wiederholt wurde.

So wird bewertet. Jeder Punkt bekommt eine von vier Stufen: ✗ Abbruch – ein Sicherheitsfehler; sofort stoppen und besprechen · U mit Unterstützung – die Berufsbildnerin muss erinnern oder eingreifen · K selbst korrigiert – die Lernende bemerkt eine Abweichung und behebt sie selbst · ✓ sicher. Die mit ★ bezeichneten Punkte sind Sicherheitspunkte, wie die ★-Grenzkriterien im Ordner: Ein ★-Punkt mit ✗ oder U heisst, dass der Lernauftrag wiederholt wird; Stufe S und Freigabe gibt es dann noch nicht. Ein Fehler ohne ★ wird besprochen und beim nächsten Mal wieder beobachtet; er setzt die Beobachtungen nicht auf null. «Alle Punkte stimmen» heisst: jeder Punkt ✓ oder K, kein ★-Punkt mit U oder ✗ . Eingetragen wird das Ergebnis im Ordner, nicht hier.

Die Lernende …

- ☐ ★ prüft Verordnung, Region und Seite; fragt Identität ohne vorzusagen und wählt den richtigen Patienten in der Arbeitsliste
- ☐ ★ fragt Frauen von 12 bis 50 Jahren nach Schwangerschaft und dokumentiert die Antwort; bei «ja» oder «weiss nicht» Ärztin vor der Aufnahme
- ☐ entfernt alles Metall aus dem Strahlenfeld; was bleibt, notiert sie; nimmt nie selbst einen Gips ab
- ☐ erklärt kurz, was passiert, und gibt ein klares Kommando
- ☐ wählt das richtige Organprogramm (Kinderprogramm bei Kindern); Abstand, Zentralstrahl, Objekt nah und parallel nach Einstellbuch
- ☐ blendet eng ein – vier Ränder sichtbar – und legt das Bleizeichen vor der Belichtung ins Feld, nicht auf den Knochen
- ☐ ★ löst hinter der Schutzwand aus, Tür zu, Warnlampe an; Begleitperson mit Schürze, Schwangere halten nie; trägt ihr Dosimeter am Rumpf
- ☐ prüft jedes Bild in sechs Schritten, bevor der Patient sich bewegt; liest den Abweichungsindex (DI)

© 2026 Emil Schalch · Alle Rechte vorbehalten · Download: organisierte-verantwortung.ch

- ☐ ★ zeigt Mängel der Ärztin mit einem Satz; wiederholt nie eigenmächtig; dokumentiert den Grund einer Wiederholung
- ☐ ★ sagt dem Patienten nichts zum Bild; erkennt Alarmzeichen (ROT/ORANGE) und handelt

Beobachtet am _____ von _____ · Stufe im Ausbildungsnachweis: B ☐ A ☐ S ☐ V ☐ · Freigabe der Ärztin nötig: ☐ ja, Freigabeprotokoll vom _____ ☐ nein (Praxisregel)

> **Im Ordner.** Geübt und nachgewiesen wird im Ordner «Lernen in der Arztpraxis»: D2-01 bis D5-03 (Strahlenschutz, Vorbereitung, Anlage, Aufnahmen, Bildqualität), Ausbildungsnachweis D6-01, Übungsblätter Q2-05 (VPA 3.1 Röntgenaufnahmen) und Q2-06 (VPA 3.2 Fachgespräch Bildqualität). Die Freigabe zum selbständigen Röntgen gibt allein die sachverständige Ärztin – sie ist nicht an die Berufsbildnerin übertragbar (04-01a).

Bei ungenügendem Ergebnis

Ein ungenügendes Ergebnis heisst nicht «nochmals alles lesen», sondern gezielt zurück:

- **Aufgabe 1 a) oder b) unsicher:** → Kapitel 2
- **Aufgabe 1 c) unvollständig:** → Kapitel 1 (Was du als MPA röntgen darfst)
- **Aufgabe 2: Index, Seitenzeichen oder Einblendung nicht erkannt:** → Kapitel 4 und 8
- **Aufgabe 3: geröntgt oder Reihenfolge falsch:** → Kapitel 3 und 9
- **Beobachtung: Lagerung oder Einstellung:** → Kapitel 5–7 mit dem Einstellbuch
- **Beobachtung: Befund mitgeteilt oder Extremität gedreht:** → Kapitel 9 und 10

Danach die Aufgabe noch einmal lösen – ohne Lösung – und die Beobachtung wiederholen. Wer zweimal am gleichen Punkt scheitert, bespricht ihn mit der Ärztin: Oft fehlt nicht Wissen, sondern eine Regel der Praxis.

> **Merke** · Üben heisst: allein lösen, vergleichen, zeigen lassen – und das, was fehlt, noch einmal lesen.

In Kürze

- Drei Aufgaben allein lösen, erst dann mit der Lösung vergleichen.
- Die Berufsbildnerin hakt ab, was sie dich tun sieht – über mehrere Gelegenheiten.
- Was fehlt, liest du gezielt nach; die Stufe im Ausbildungsnachweis und die Freigabe folgen den Regeln des Ordners.

Selbstcheck · Du kannst …

- ☐ alle drei Aufgaben ohne Lösung richtig beantworten
- ☐ jeden Punkt der Beobachtungsliste erklären, nicht nur ausführen
- ☐ sagen, was in deiner Praxis anders geregelt ist als im Skript – und wo das steht

Weiter → Die Fachwörter dieses Skripts zum Nachschlagen. Kapitel 13.

© 2026 Emil Schalch · Alle Rechte vorbehalten · Download: organisierte-verantwortung.ch

13. Glossar

Begriff	Erklärung
a.p. / p.a.	Strahlrichtung von vorn nach hinten bzw. von hinten nach vorn
Abweichungsindex (DI)	zeigt, wie stark die Belichtung vom Zielwert abweicht; 0 = Ziel
Begleitperson	Person, die während der Aufnahme hält; trägt Schutzschürze
BWK	Brustwirbelkörper
Detektor	fängt die Strahlung auf und erzeugt das digitale Bild (Flachdetektor oder Speicherfolie)
Dosimeter	persönliches Messgerät für die Strahlendosis des Personals
dv / vd	dorsovolar / volodorsal: vom Handrücken zur Handfläche bzw. umgekehrt
dp	dorsoplantar: vom Fussrücken zur Fusssohle
Einblendung	Begrenzung des Strahlenfelds mit der Tiefenblende
Expositionsindex (EI)	Zahl für die Strahlung, die am Detektor ankam
FDA	Fokus-Detektor-Abstand
Fokus	Ort in der Röhre, an dem die Strahlung entsteht
Konstanzprüfung	regelmässige Prüfung, ob das Röntgengerät gleichbleibend arbeitet
Lichtvisier	Lichtfeld, das zeigt, wo das Strahlenfeld liegen wird
mSv (Millisievert)	Einheit der effektiven Dosis
Organprogramm	gespeicherte Einstellungen des Geräts für eine bestimmte Aufnahme
OSG	oberes Sprunggelenk
Patientenschutzmittel	Bleischürze, Gonadenschutz am Patienten; heute bei konventionellem Röntgen meist nicht mehr empfohlen
Recessus	Rippen-Zwerchfell-Winkel, unterster Teil der Lunge seitlich
Scaphoid	Kahnbein der Handwurzel
Seitenzeichen	Bleimarker R oder L im Bild
Streustrahlung	Strahlung, die im Körper abgelenkt wird und in alle Richtungen geht
Zentralstrahl	Mitte des Strahlenkegels
Zwei Ebenen	zwei Aufnahmen im rechten Winkel zueinander

© 2026 Emil Schalch · Alle Rechte vorbehalten · Download: organisierte-verantwortung.ch

Quellen

> Stand der Quellen: Fassung und Jahr wie angegeben. Einträge ohne Jahr sind laufend nachgeführte Websites oder Dokumente der Praxis; massgebend ist die beim Einsatz gültige Fassung. Quellenprüfung: 5. November 2026.

- Schalch E: Lernen in der Arztpraxis. Ausbildungsordner für die berufliche Grundbildung in der Grundversorgerpraxis. Blätter D1-01 bis D6-01 (Bildgebung), Übungsblätter Q2-05 und Q2-06.
- Bundesamt für Gesundheit (BAG): Strahlenschutzverordnung (StSV, SR 814.501) und Verordnung über die Aus- und Fortbildungen und die erlaubten Tätigkeiten im Strahlenschutz (SR 814.501.261).
- FMH / MPA-Kompetenzzentrum: Aufnahmekatalog Röntgen für MPA EFZ (Stand 19.12.2022).
- FMH / SIWF: Empfehlung zum Verzicht auf Patientenschutzmittel beim konventionellen Röntgen, gestützt auf das HERCA-Positionspapier (Januar 2024).
- BAG: Merkblätter zur Dosimetrie und zum Strahlenschutz in Arzt- und Zahnarztpraxen.
- Einstellbuch und Organprogramme des Röntgengeräts der Praxis (massgebend für Einstellungen und Werte).

© 2026 Emil Schalch · Alle Rechte vorbehalten · Download: organisierte-verantwortung.ch